

# Minimalnoinvazivni zahvati u liječenju boli

---

**Radoš, Ivan**

*Source / Izvornik:* **Medicus, 2014, 23, 47 - 51**

**Journal article, Published version**

**Rad u časopisu, Objavljena verzija rada (izdavačev PDF)**

*Permanent link / Trajna poveznica:* <https://um.nsk.hr/um:nbn:hr:239:484866>

*Rights / Prava:* [Attribution-NonCommercial 4.0 International/Imenovanje-Nekomercijalno 4.0 međunarodna](#)

*Download date / Datum preuzimanja:* **2025-02-05**



*Repository / Repozitorij:*

[Repository UHC Osijek - Repository University Hospital Centre Osijek](#)

# Minimalnoinvazivni zahvati u liječenju boli

## *Minimally Invasive Interventions in Pain Management*

**IVAN RADOŠ**

KBC Osijek, Klinika za anesteziologiju i intenzivno liječenje,  
Centar za bol, 31000 Osijek, Huttlerova 4

**SAŽETAK** Cilj je intervencijskih tehnika smanjenje boli djelovanjem na specifična, ograničena područja prijenosa bolnih signala bez nuspojava koje ima sistemska primjena analgetika. Svaka razina živčanog sustava može biti subjekt električne neuromodulacije s učinkom smanjenja kronične, a osobito neuropatske boli. Pažljivo probirani bolesnici mogu imati korist od implantacije sistema za intratekalnu isporuku lijekova, najčešće opioida s adjuvantnim lijekovima ili bez njih. Takvi su bolesnici već prošli uobičajenu konzervativnu analgetsku terapiju te su imali ili nedovoljno smanjenje boli ili neprihvatljive nuspojave. Opće je stajalište da je intratekalna i epiduralna primjena lijekova dobra opcija u liječenju karcinomske boli gdje su često potrebne više doze opioida, što za posljedicu ima teže nuspojave kao što su sedacija i konstipacija. Živčana blokada lokalnim anestetikom cervikalnih i lumbalnih simpatičkih vlakana dokazana je metoda liječenja kompleksnih regionalnih bolnih sindroma gornjih i donjih ekstremiteta. Kod osteoporotičnih bolesnika fraktura kralježaka često može biti uzrok akutne i kronične boli koja se uspješno liječi vertebroplastikom i kifoplastikom. Mehanička trauma živaca kao posljedica lateralne hernijacije diska, spondilolisteze, kemijske iritacije zbog curenja nukleusa pulpozusa i ozljede uzrokovane infektivnim agensima kao što je herpes zoster mogu inicirati kaskadu inflamatornih medijatora uključujući citokine koji uzrokuju i podupiru razvoj kronične boli. Zbog svega navedenoga foraminalna primjena steroida česta je minimalnoinvazivna metoda liječenja ovih bolnih stanja.

**KLJUČNE RIJEČI:** kronična bol, minimalnoinvazivno liječenje boli, neuroлиза, radiofrekventna lezija

**SUMMARY** Interventional techniques that target specific nociceptive transmission sites can reduce pain without having the systemic impact that oral medications have on other organ systems. Neural blockade with local anaesthetic of nerve fibers in the cervical and lumbar sympathetic chain is a common therapeutic technique used in the treatment of complex regional pain syndrome of the upper and lower extremities. As patients age, bone and connective tissue components of the spine are subject to a wide array of degenerative processes that contribute to chronic pain, including but not limited to, vertebral fractures, disc herniations and ruptures, and hypertrophy and sclerosis of facets joints and ligamentum flavum. The most important interventional pain management target within the vertebral foramen is the dorsal root ganglion. The primary afferent neurons in the ganglion and the main link between peripheral nociceptors and the processing centres of the central nervous system. Injury of these nerves is common from mechanical trauma resulting from lateralized herniated disc or spondylolisthesis, chemical irritation from leakage of nucleus pulposus and injury caused by infectious agents such as herpes zoster. Electrical stimulation can provide effective analgesia by targeting various spinal targets including the spinal cord, nerve roots, and dorsal root ganglia. Destruction of specific spinal neural targets with either neurolytic solution or thermal probes provides long-term relief for a limited number of pain conditions.

**KEY WORDS:** chronic pain, minimally invasive pain treatment, neurolysis, radiofrequency lesions

### Uvod

Intervencijske tehnike djeluju na specifična nociceptivna transmissijska područja bez sistemskog učinka koji imaju sistemski primijenjeni analgetici. Svjedoci smo sve veće prevalencije kronične boli osobito u starije populacije kada sistemska primjena analgetika, osobito opioida za kroničnu nekarcinomsku bol zbog komorbiditeta, postaje sve manje prihvatljiva opcija liječenja. Minimalnoinvazivni zahvati samo su dio multimodalnog liječenja kronične boli sa stalnim porastom novijih intervencija koje se razvijaju paralelno s povećanim razumijevanjem patofiziologije boli. Od trigerskih injekcija i epiduralne primjene steroida do radiofrekventne ablacije i implantabilnih uređaja minimalnoinvazivni zahvati su među najdjelotvornijim postupcima u

liječenju boli. Minimalnoinvazivni zahvati za osobito bolna stanja kao što su kompresivna fraktura kralješka, spondilozna, spinalna stenoza mogu u znatnoj mjeri kod starijih bolesnika dovesti do trenutačnog olakšanja i znatnog smanjenja boli. Postoji više teorija koje su važne za razumijevanje minimalnoinvazivnog liječenja boli. Prva je „gate theory“ Melzacka i Walla (1). Njihova teorija kaže da neškodljiva stimulacija može prouzročiti u stražnjem rogu leđne moždine blokiranje prijenosa štetnih podražaja prema mozgu. Druga je važna teorija teorija descendente inhibicije koja ide iz mozga u stražnji rog leđne moždine i koja blokira ascendentni prijenos bolnih informacija (2). Ova teorija objašnjava djelovanje mnogih analgetika uključujući i morfij. Prijenos bolnih signala od perifernoga živčanog sustava u mozak uk-

ljučuje različite živčane i neživčane stanice, sa svojim specifičnim receptorima uključenim u obradu ovih signala. Destrukcija specifičnih živčanih područja neurolitičkim otopinama ili termalnim sondama daje dugodjelujuće smanjenje kod nekih bolnih stanja. Primarni farmakološki receptori koji su meta za intratekalnu primjenu lijekova uključuju opioidne receptore, alfa 2-adrenergičke receptore, receptore natrijskih i kalcijevih kanala, dok se električnom stimulacijom može postići djelotvorna analgezija na svim razinama kralježnice uključujući leđnu moždinu, živčane korijene i ganglij dorzalnog roga.

## Neuromodulacija

Svaka razina živčanog sustava može biti subjekt električne neuromodulacije s učinkom na liječenje kronične, a osobito neuropatske boli.

### Neuromodulacija velikog mozga

Na veliki mozak djeluje se stimulacijom superfcijalnoga motornog korteksa ili dubokom moždanom stimulacijom. Senzorni motorni korteks stimulira se kod neuropatskih bolnih stanja kao što su centralna neuropatska bol, trigeminalna neuralgija, fantomska bol udova i postherpetična neuralgija (3, 4).

### Intraspinalna neuromodulacija

Najčešća lokacija plasiranja elektroda za smanjenje boli jest spinalni kanal. Modulacija dorzalnih rogova epiduralnim elektrodama najčešće se rabi za kroničnu bol i vaskularne poremećaje (4, 5). Trenutačno dostupni sistemi aktiviraju mijelinizirana A $\beta$ -vlakna, a ne aktiviraju nemijelinizirana C-vlakna ili slabo mijelinizirana A $\delta$ -vlakna. Mogućnost da neuromodulacijom dorzalnog roga smanjimo neuropatsku bol ovisi prije svega o endogenim mehanizmima smanjenja ekscitabilnosti u stražnjem rogu (6). Znatno broj radova implicira GABA-ergičke mehanizme analgezije kod neuromodulacije dorzalnih kolumna (7). Obrnuto, neuspješno liječenje boli neuromodulacijom dorzalnih kolumna može se pripisati gubitku velikih funkcionalnih vlakana, promjenom u fenotipu ili gubitkom GABA-ergičke inhibitorne mreže u stražnjem rogu. Selektivna stimulacija živčanih korijena uključuje djelovanje na dorzalne korijene spinalnih živaca u neuralnom foramenu putem intraspinalnog ili ekstraspinalnog pristupa gdje elektrode leže paralelno s ulaznim vlaknima. Ganglij dorzalnog roga drugi je potencijalni cilj neuromodulacije, a nalazi se intraspinalno između pedikula neuralnih foramena. Navedene strukture meta su djelovanja radiofrekventne energije u liječenju radikularne neuropatske boli. Neki misle da su reverzibilne tehnike kao što je neuromodulacija bolje od destruktivnih tehnika kao što je radiofrekvencija (7).

### Neuromodulacija perifernoga živčanog sustava

Periferni živci mogu biti pojedinačno stimulirani elektrodama postavljenim supkutano u cijeloj dužini ciljanog živca (8). Najčešći periferni živci koji se tretiraju neuromodulacijom jesu ilioingvinalni živci zbog boli poslije operacije preponske hernije, veliki i mali okcipitalni živci zbog okcipitalne

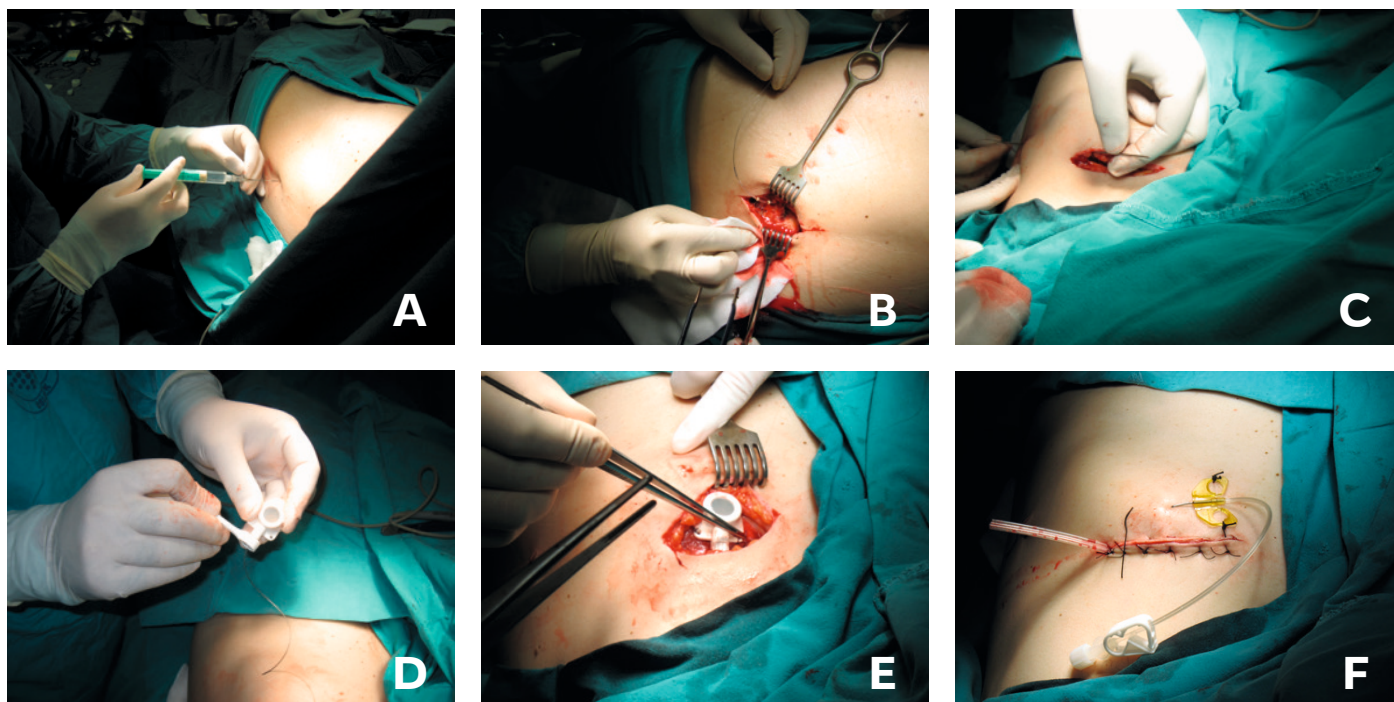
neuralgije, interkostalni živci zbog boli u području rebara te živci u području donjih ekstremiteta za boli u području stopala. Katkad se također može primjenjivati kombinacija intraspinalne i periferne stimulacije, npr. za bol u leđima te radikularnu bol donjih ekstremiteta (9).

## Intratekalna i epiduralna primjena lijekova

Pažljivo probрани bolesnici mogu imati korist od implantacije sistema za intratekalnu isporuku lijekova, najčešće opioida s adjuvantnim lijekovima ili bez njih. Takvi su bolesnici već prošli uobičajenu konzervativnu analgetsku terapiju te su imali ili nezadovoljavajuće smanjenje boli ili neprihvatljive nuspojave. Opće je stajalište da je intratekalna i epiduralna primjena lijekova dobra opcija u liječenju karcinomske boli gdje su često potrebne više doze opioida, što često uzrokuje konstipaciju ili sedaciju. I kod intratekalne i epiduralne primjene lijekova kateter se postavi na lumbalnom nivou i tunelira do pumpe koja se obično nalazi uz donji kvadrant trbuha. Vrh katetera treba biti na optimalnom nivou kralježnice. Za bol u području lumbalne kralježnice vrh katetera treba biti na nivou Th10, a za boli u području glave i vrata vrh katetera treba biti u području gornje cervikalne kralježnice. Treba naglasiti važnost pravilnog programiranja pumpi, kao i činjenicu da implantacija ovih pumpi nosi i rizike kao što su hematoma, ozljeda leđne moždine i infekcija. Preko pumpi se uglavnom isporučuje morfij, ali se mogu rabiti i drugi opijati kao što su hidromorfon ili fentanil uz adjuvantne lijekove poput klonidina ili lokalnih anestetika. Klonidin poboljšava mehanizme spinalne analgezije djelujući na alfa 2-receptore, ali može dovesti do hipotenzije i sedacije. Intratekalno primijenjen lokalni anestetik bupivakain može uzrokovati utrnjenost, edem, gubitak koordinacije ili urinarnu retenciju. Intratekalno primijenjeni opiodi izazivaju analgeziju djelovanjem na mi-opioidne receptore koji se nalaze podjednako raspoređeni na presinaptičkim i postsinaptičkim vlaknima tijela živčanih stanica u dorzalnom rogu. Nakon nekog vremena, najčešće nekoliko godina, može se razviti znatna tolerancija, što se objašnjava gubitkom GABA-ergičkih inhibitornih interneurona sekundarno kao posljedica direktne morfinске neurotoksičnosti (10). Važan alternativni analgetski lijek je zikonotid (11). Djeluje na N-tip kalcijevih kanala. On blokira otpuštanje glutamata i pronociceptivnih peptida u dorzalnom rogu. Zikonotid ima malu terapijsku širinu s mogućim znatnim nuspojavama kao što su halucinacija, sedacija i vrtoglavica. Trenutačno se najčešće rabi za jaku neuropatsku bol koja je refrakтерна na drugu terapiju.

U kliničkoj praksi umjesto skupih implantabilnih pumpi ekonomski je prihvatljivija primjena lijekova putem trajnog epiduralnog katetera spojenog potkožno s portom koji se fiksira za fasciju na donji rebreni luk (slika 1.). Morfij ili drugi lijekovi primjereni za ovakvu primjenu u tom se slučaju primjenjuju najčešće bolusno preko porta koji se nalazi potkožno.

SLIKA 1. Primjena lijekova putem trajnog epiduralnog katetera



A – PLASIRANJE IGLE U EPIDURALNI PROSTOR, B – FIKSIRANJE EPIDURALNOG KATETERA ZA FASCIJU MIŠIĆA, C – TUNELIRANJE KATETERA, D – SPAJANJE KATETERA S PORTOM PUTEM KOJEG ĆE SE PRIMJENJIVATI EPIDURALNI OPIJATI, E – FIKSIRANJE PORTA NA DONJI REBRENI LUK, F – IZGLLED RANE U PODRUČJU DONJEGA REBRENOG LUKA S IGLOM ZABODENOM U SILIKONSKI DIO PORTA

## Paraspinalno invazivno liječenje boli

Eferentna simpatička vlakna prenose bolne impulse uzduž paravertebralnoga simpatičkog lanca. Blokada ovih vlakana i njihova ablacija često se provode kod bolesnika sa simpatički poduprtom boli. Jedna od najčešćih indikacija za blokadu ovih vlakana jest liječenje kompleksnih regionalnih bolnih sindroma gornjih i donjih ekstremiteta. U nedavnome multicentričnom randomiziranom istraživanju simpatički blok za liječenje kompleksnih regionalnih bolnih sindroma označen je razinom dokaza 2B (12). U torakalnom dijelu simpatički lanac daje manje i veće splanhničke živce koji simpatički inerviraju mnoge visceralne organe te je zbog toga torakalni simpatički lanac subjekt blokade i/ili ablacije u liječenju visceralne boli. Proteklih desetljeća neuralna destrukcija celijačnog pleksusa alkoholom ili fenolom bila je glavni oblik liječenja boli kod karcinoma gušterače. Uz visoku djelotvornost ovaj je zahvat povezan i sa znatnim rizicima uključujući neodgovarajuće širenje neurolytičke otopine prema živčanom korijenu i lumbalnom pleksusu, što može imati za posljedicu teške neurološke ispade kao što su pad stopala, paraplegija, seksualna disfunkcija, gubitak tonusa sfinktera mokraćnog mjehura, analnog sfinktera te disestezijske (13). Da bi se izbjegle komplikacije kemijske neurolyze, radiofrekventna ablacija sve se više preferira za denervaciju gušterače, osobito u nekarcinomskih bolesnika. Ovim zahvatom cilja se na veće ili manje splanhničke živce koji se nalaze uz lateralni dio Th11 – Th12. Za razliku od nepredvidljivog širenja neurolytičke otopine, radiofrekventna je lezija ograničena do 1 mm lateralno od igle. Jednako kao kod bloka lokalnim anestetikom i radiofrekventna lezija donjeg dijela simpatičkih lana-

ca primjenjuje se za liječenje pelvične i perinealne boli. Za bol mokraćnog mjehura i maternice preporučuje se blok gornjega hipogastričnog pleksusa, dok se za perinealnu, rektalnu i vaginalnu bol preporučuje blokada ili neurolyza neparnoga ganglija (*g. impar*) (14, 15). Neurolyza navedenih struktura alkoholom ili fenolom rezervirana je uglavnom za karcinomske bolesnike, dok se botulinski toksin pojavljuje kao novo sredstvo u postizanju simpatičke neurolyze dužeg trajanja od učinka lokalnih anestetika, ali kraćeg učinka od učinka alkohola ili fenola (16, 17). Navedeni postupci neurolyze primjenjuju se i za neurolyzu *ramusa communicansa* koji pridonosi nociceptivnoj inervaciji intervertebralnog diska (18, 19). Radiofrekventna ablacija ovih živaca na dva nivoa prvi put je učinjena prije 20-ak godina kod bolesnika s diskogenom boli na jednom nivou (20). Razina preporuke za ovaj je zahvat 2B+ (21). U stražnjem dijelu kralježnice najčešći cilj za paraspinalnu neurolyzu jest medijalna grana koja inervira fasetni zglob. Sa starenjem i ozljedom fasetni zglobovi mogu postati sklerotični, hipertrofični te dovesti do kronične boli. Denervacijom zgloba, tj. ablacijom medijalne grane živca smanjuje se bol i poboljšava opseg pokreta u fasetnom zglobu. Potrebno je učiniti neurolyzu dvaju živaca jer svaki fasetni zglob inerviraju dvije odvojene medijalne grane. Razina preporuke za ovaj je zahvat II-1 do II-2 (22).

## Koštano-vezivno tkivo kralježnice i minimalnoinvazivno liječenje

Sa starenjem dolazi do nastanka niza degenerativnih promjena na kostima, hrskavicama i drugom vezivnom tkivu kralježnice, što može biti uzrok kronične perzistirajuće boli.

Osobito jaku bolnost referiraju bolesnici s koštanim prijelomima, hernijacijom i rupturom diska, hipertrofijom i sklerozom fasetnih zglobova te žutog ligamenta. Fraktura kralježaka učestala je kod osteoporotičnih bolesnika te kod bolesnika s koštanim metastazama kralježnice. Vertebroplastika i kifoplastika uspješne su metode liječenja takvih fraktura. Zahvat se provodi pod kontrolom fluoroskopa. Iglom se uđe u tijelo kralješka i ubrizga koštani cement te se na taj način stabilizira fraktura, poveća visina kralješka, što sve uzrokuje smanjenje boli (23). Oštećenje intervertebralnog diska u 45% slučajeva uzrok je akutne i kronične boli lumbosakralne kralježnice (21). Hernirani ili ekstrudirani disk može biti uzrok boli kao rezultat pritiska na neuralne strukture uključujući leđnu moždinu ili pripadajući živčani korijen ili pak zbog anularne rupture diska može doći do istjecanja nukleusa pulpozusa, što dovodi do neuralne iritacije živca koji inervira vanjski rub anulusa fibrozusa, kao i spinalnog živca ako se nukleus pulpozus proširi izvan ruba diska. Provociranim diskogramom (1 – 2 ml kontrasta ubrizga se u disk) može se postaviti dijagnoza diskogene boli (24). Druge metode liječenja intradiskalne boli jesu intradiskalna elektrotermalna terapija (IDET), različite tehnike radiofrekventne lezije, anuloplastika i nukleoplastika, injekcije kortikosteroida, ozona, hipertonične dekstroze, kao i druge tehnike perkutane dekompresije diska (25). Minimalnoinvazivna lumbalna dekompresija (MILD) novi je invazivni zahvat u liječenju boli kojemu je cilj smanjiti pritisak hipertrofičnoga žutog ligamenta na leđnu moždinu ili živčane korjenove najčešće u bolesnika s lumbalnom spinalnom stenozom i neurogenom klaudikacijom (26).

### Intraforaminalno invazivno liječenje boli

Primarni osjetni aferentni neuroni u gangliju dorzalnog roga osnovna su veza između perifernih nociceptora i viših razina središnjega živčanog sustava. Mehanička trauma živaca kao posljedica lateralne hernijacije diska, spondilolisteze,

kemijske iritacije zbog curenja nukleusa pulpozusa i ozljede uzrokovane infektivnim agensima kao što je herpes zoster mogu inicirati kaskadu inflamatornih medijatora uključujući citokine koji uzrokuju i podupiru razvoj kronične boli (27). Zbog svega navedenoga foraminalna primjena steroida česta je minimalnoinvazivna metoda liječenja ovih bolnih stanja (28).

Dosadašnja istraživanja imaju razinu preporuke II-1 za kratkotrajno i II-2 za dugotrajno liječenje lumbalne radikularne boli i križobolje (29). Nedavna istraživanja dokazala su učinkovitost transforaminalne primjene klonidina kod lumbalne radikularne boli, što se objašnjava njegovim djelovanjem na smanjenje simpatičke inervacije ganglija dorzalnog roga nakon ozljede živca (30). Na ganglij dorzalnog roga može se također djelovati električnom i pulsnom radiofrekventnom stimulacijom. Iako visoka temperatura dovodi do denervacije medijalne grane, ova se tehnika izbjegava kod velikih miješanih živaca jer u tom slučaju može doći do deafferentacijske boli i stvaranja neurinoma. Pulsno radiofrekventno liječenje s niskom temperaturom ne uzrokuje neuralnu destrukciju jer se umjesto izloženosti živca visokoj temperaturi živac izlaže niskoj do umjerenoj temperaturi (31).

## ZAKLJUČAK

Minimalnoinvazivno liječenje kronične boli svakako nije prvi izbor u liječenju boli, ali katkad je jedina opcija nakon neuspješnoga farmakološkog i nefarmakološkog liječenja kronične boli. Također, ovakav način liječenja često je jedina opcija u bolesnika s neprihvatljivim nuspojavama nakon drugih oblika analgetske terapije. Dosadašnja pozitivna klinička iskustva još nisu kod svih invazivnih zahvata u liječenju boli potkrijepljena dovoljnim brojem dobro dizajniranih randomiziranih studija koje bi definitivno dokazale učinkovitost ovih zahvata te su zbog toga nužna nova istraživanja.

## LITERATURA

- Melzack R, Wall PD. Pain mechanisms: a new theory. *Science* 1965;150:971–9.
- Basbaum AI, Fields HL. Endogenous pain control systems: brainstem spinal pathways and endorphin circuitry. *Annu Rev Neurosci* 1984;7:309–38.
- Canavero S, Bonicalzi V. Extradural cortical stimulation for central pain. *Acta Neurochir Suppl* 2007;97(Pt 2):27–36.
- Cruccu G, Aziz TZ, Garcia-Larrea L i sur. EFNS guidelines on neurostimulation therapy for neuropathic pain. *Eur J Neurol* 2007;14:952–70.
- Ubbink DT, Vermeulen H. Spinal cord stimulation for non-reconstructable chronic critical leg ischaemia. *Cochrane Database Syst Rev* 2005;(3):CD004001.

- Oakley JC, Prager JP. Spinal cord stimulation: mechanisms of action. *Spine (Phila Pa 1976)*. 2002;27:2574–83.
- Meyerson BA, Linderoth B. Mode of action of spinal cord stimulation in neuropathic pain. *J Pain Symptom Manage* 2006;31 Suppl 4:S6–12.
- Slavin KV. Peripheral nerve stimulation for neuropathic pain. *Neurotherapeutics* 2008;5:100–6.
- Lipov EG. 'Hybrid neurostimulator': simultaneous use of spinal cord and peripheral nerve field stimulation to treat low back and leg pain. *Prog Neurol Sur* 2011;24:147–55.
- Mao J, Sung B, Ji RR, Lim G. Neuronal apoptosis associated with morphine tolerance: evidence for an opioid-induced neurotoxic mechanism. *J Neurosci* 2002;22:7650–61.
- Staats PS i sur. Intrathecal ziconotide in the treatment of refractory pain in patients with cancer or AIDS: a randomized controlled trial. *JAMA* 2004;291:63–70.

12. van Eijs F, Stanton-Hicks M, Van Zundert J i sur. Evidence-based interventional pain medicine according to clinical diagnoses. 16. Complex regional pain syndrome. *Pain Pract* 2011;11:70–87.
13. Alshab AK, Goldner JD, Panchal SJ. Complications of sympathetic block for visceral pain. *Tech Reg Anesth Pain Manag* 2007;11:152–6.
14. Toshniwal GR, Dureja GP, Prashanth SM. Transsacrocoxygeal approach to ganglion impar block for management of chronic perineal pain: a prospective observational study. *Pain Physician* 2007;10:661–6.
15. Reig E, Abejón D, del Pozo C i sur. Thermocoagulation of the ganglion impar or ganglion of Walther: description of a modified approach. Preliminary results in chronic, nononcological pain. *Pain Pract* 2005;5:103–10.
16. Carroll I, Clark JD, Mackey S. Sympathetic block with botulinum toxin to treat complex regional pain syndrome. *Ann Neurol* 2009;65:348–51.
17. Lim SJ, Park HJ, Lee SH, Moon DE. Ganglion impar block with botulinum toxin type a for chronic perineal pain – a case report. *Korean J Pain* 2010;23:65–9.
18. Simopoulos TT, Malik AB, Sial KA i sur. Radiofrequency lesioning of the L2 ramus communicans in managing discogenic low back pain. *Pain Physician* 2005;8:61–5.
19. Schwarzer AC, Aprill CN, Derby R i sur. The prevalence and clinical features of internal disc disruption in patients with chronic low back pain. *Spine (Phila Pa 1976)* 1995;20:1878–83.
20. Sluijter ME. The use of radiofrequency lesions for pain relief in failed back patients. *Int Disabil Stud* 1988;10:37–43.
21. Guyatt G, Gutterman D, Baumann MH i sur. Grading strength of recommendations and quality of evidence in clinical guidelines: report from an american college of chest physicians task force. *Chest* 2006;129:174–81.
22. Datta S, Lee M, Falco FJ i sur. Systematic assessment of diagnostic accuracy and therapeutic utility of lumbar facet joint interventions. *Pain Physician* 2009;12:437–60.
23. Klazen CA, Lohle PN, de Vries J i sur. Vertebroplasty versus conservative treatment in acute osteoporotic vertebral compression fractures (Vertos II): an open-label randomised trial. *Lancet* 2010;376:1085–92.
24. Van Alphen HA, Braakman R, Bezemer PD i sur. Chemonucleolysis versus discectomy: a randomized multicenter trial. *J Neurosurg* 1989;70:869–75.
25. Henschke N, Kuijpers T, Rubinstein SM i sur. Injection therapy and denervation procedures for chronic low-back pain: a systematic review. *Eur Spine J* 2010;19:1425–49.
26. Deer TR, Kapural L. New image-guided ultra-minimally invasive lumbar decompression method: the mild procedure. *Pain Physician* 2010;13:35–41.
27. Ozaktay AC, Kallakuri S, Cavanaugh JM. Phospholipase A2 sensitivity of the dorsal root and dorsal root ganglion. *Spine (Phila Pa 1976)*. 1998;23:1297–306.
28. Benny B, Azari P. The efficacy of lumbosacral transforaminal epidural steroid injections: a comprehensive literature review. *J Back Musculoskelet Rehabil* 2011;24:67–76.
29. Buenaventura RM, Datta S, Abdi S, Smith HS. Systematic review of therapeutic lumbar transforaminal epidural steroid injections. *Pain Physician* 2009;12:233–51.
30. Burgher AH, Hoelzer BC, Schroeder DR i sur. Transforaminal epidural clonidine versus corticosteroid for acute lumbosacral radiculopathy due to intervertebral disc herniation. *Spine (Phila Pa 1976)*. 2011;36:E293–300.
31. Van Boxem K, van Bilsen J, de Meij N i sur. Pulsed radiofrequency treatment adjacent to the lumbar dorsal root ganglion for the management of lumbosacral radicular syndrome: a clinical audit. *Pain Med* 2011;12:1322–30.

**ADRESA ZA DOPISIVANJE:**

Doc. dr. sc. Ivan Radoš, dr. med.  
Klinički bolnički centar Osijek,  
Klinika za anesteziologiju i intenzivno liječenje,  
Centar za bol  
Huttlerova 4  
31000 Osijek  
irados11@gmail.com

**PRIMLJENO/RECEIVED:**

24. 1. 2014.

**PRIHVAĆENO/ACCEPTED:**

13. 2. 2014.

