

# Prve hrvatske smjernice za dijagnostiku i liječenje bolnih stanja vratne i prsne kralježnice minimalno invazivnim postupcima

---

Houra, Karlo; Ledić, Darko; Kvesić, Dražen; Perović, Darko; Radoš, Ivan; Kapular, Leonardo

Source / Izvornik: **Liječnički vjesnik, 2014, 136, 245 - 252**

**Journal article, Published version**

**Rad u časopisu, Objavljena verzija rada (izdavačev PDF)**

Permanent link / Trajna poveznica: <https://urn.nsk.hr/urn:nbn:hr:239:348197>

Rights / Prava: [Attribution-NonCommercial-NoDerivatives 4.0 International/Imenovanje-Nekomercijalno-Bez prerada 4.0 međunarodna](#)

Download date / Datum preuzimanja: **2025-04-03**



Repository / Repozitorij:

[Repository UHC Osijek - Repository University Hospital Centre Osijek](#)

**PRVE HRVATSKE SMJERNICE  
ZA DIJAGNOSTIKU I LIJEČENJE BOLNIH STANJA  
VRATNE I PRSNE KRALJEŽNICE  
MINIMALNO INVAZIVNIM POSTUPCIMA**

**FIRST GUIDELINES OF CROATIAN INTEREST GROUP  
IN DIAGNOSING AND TREATING PAIN CONDITIONS OF CERVICAL AND THORACIC SPINE  
USING MINIMALLY INVASIVE PROCEDURES**

KARLO HOURA, DARKO LEDIĆ, DRAŽEN KVESIĆ, DARKO PEROVIĆ,  
IVAN RADOŠ, LEONARDO KAPURAL\*

**Deskriptori:** Vratobolja – etiologija, dijagnoza, liječenje; Radikulopatija – komplikacije, dijagnoza, liječenje; Hernijacija intervertebralnog diska – komplikacije, dijagnoza, liječenje; Intervertebralni disk – patologija, radiografija; Vratna kralježnica – patologija; Prsna kralježnica – patologija; Bolesti kralježnice – komplikacije, dijagnoza, liječenje; Smjernice; Hrvatska

**Sažetak.** Bolni sindromi vratne i prsne kralježnice važni su javnozdravstveni problemi. Troškovi operacijskog liječenja iznimno su visoki, a radno sposobni ljudi s ovim bolestima često svakodnevno izostaju s posla. Kroničnu vratobolju najčešće uzrokuju degenerativne promjene malih zglobova. Cervikobrahijalni sindrom najčešće uzrokuje hernijacija vratnoga intervertebralnog diska. Svaka minimalno invazivna dijagnostička procedura, koja se radi s ciljem identifikacije izvora boli, bolesnika istodobno predodređuje za specifični minimalno invazivni terapijski zahvat. Ako su vratobolja ili bol u prsnoj kralježnici uzrokovane degenerativnim promjenama malih zglobova, tada se, nakon pozitivnih dijagnostičkih blokova, primjenjuju procedure radiofrekventne neuroablacije. Kod boli u vratnoj kralježnici uzrokovanih degenerativnim promjenama intervertebralnog diska bolesnicima se preporučuju intradiskalne dekompresije. U slučajevima kada su akutna vratobolja i radikularna bol bez mišićne slabosti uzrokovane stenozom spinalnog kanala, bolesniku se preporučuju epiduralne steroidne injekcije. Svrha je minimalno invazivnih terapijskih procedura primjenom kortikosteroida i kratkodjelujućega lokalnog anestetika te primjenom radiofrekventne struje bolesnika na duže vrijeme osloboditi boli te mu poboljšati kvalitetu života.

**Descriptors:** Neck pain – etiology, diagnosis, therapy; Radiculopathy – complications, diagnosis, therapy; Intervertebral disc displacement – complications, diagnosis, therapy; Intervertebral disc – pathology, radiography; Cervical vertebrae – pathology; Thoracic vertebrae – pathology; Spinal diseases – complications, diagnosis, therapy; Practice guidelines as topic; Croatia

**Summary.** Pain syndromes originating from cervical and thoracic spine remain to be a major public health problem. Medical expenses in general and surgical procedures associated with overall care for the neck and thoracic pain are high and growing. Furthermore, these two chronic pain conditions are also leading causes for missed workdays. Chronic pain syndromes originating from cervical spine are most commonly caused by degenerative changes of the facet joints. Cervicobrachial syndrome is most commonly caused by herniated discs. Diagnostic controlled blocks, performed in order to identify the source of pain, often predetermine patient for further therapeutic minimally invasive interventions. If the chronic pain syndromes of the cervical and thoracic spine are caused by degenerative facet joints, patient can be offered neuroablative procedures using radiofrequency. In patients suffering from chronic cervical and thoracic pain caused by painful intervertebral disc minimally invasive intradiscal decompression procedures can be performed. In cases where the neck pain and radicular pain are caused by the central and foraminal spinal stenosis patients are advised epidural steroid injections. The purpose of above advised procedures, using steroids, local anesthetics and RF current, is to relieve patients' pain, allow optimal physical therapy, and improved functional capacity, consequently providing a better quality of life.

Liječ Vjesn 2014;136:245–252

Bolni sindromi vratne kralježnice, u koje se ubrajaju izolirana aksijalna vratobolja, cervikobrahijalni (CB) sindrom i cervikocofalni<sup>1</sup> sindrom česti su zdravstveni problemi koji se javljaju kod odrasle populacije. Jednako su tako važni, iako često zanemareni, bolni sindromi prsne kralježnice. Njihovo je liječenje zahtjevno, a nerijetko i skupo.<sup>2–8</sup> Statistički podatci pokazuju da prevalencija bolnih sindroma vratne kralježnice varira između 26 i 71%, dok prevalencija dvanaestomjesečnih kontinuiranih tegoba iznosi između 30 i 50%.<sup>7,8</sup> Studije pokazuju da 14% ljudi s kroničnom vrato-

\* Specijalna bolnica Sv. Katarina, Zabok (doc. dr. sc. Karlo Houra, dr. med.; Darko Perović, dr. med.), Medicinski fakultet Sveučilišta u Rijeci, KBC Rijeka, Rijeka (prof. dr. sc. Darko Ledić, dr. med.), Poliklinika Arthra, Zagreb (mr. sc. Dražen Kvesić, dr. med.), Medicinski fakultet Sveučilišta u Osijeku, KBC Osijek, Osijek (doc. dr. sc. Ivan Radoš, dr. med.), Carolinas Pain Institute at Brookstown, Wake Forest Baptist Health, 605 Cotton Street, Winston-Salem, 27101, NC, SAD (prof. dr. sc. Leonardo Kapural, dr. med.)

Adresa za dopisivanje: Doc. dr. sc. K. Houra, Specijalna bolnica Sv. Katarina, Bračak 8A, 49210 Zabok, Hrvatska, e-mail: khoura1912@gmail.com  
Primljeno 25. travnja 2014., prihvaćeno 2. lipnja 2014.

boljom ima izrazito jaku bol koja u znatnoj mjeri remeti svakodnevne aktivnosti bolesnika te ima direktan nepovoljan učinak na njihov ekonomski, društveni i zdravstveni status.<sup>4,9</sup> Poznato je nadalje da 15% bolesnika koji u bolnici provode fizikalnu rehabilitaciju te 30% bolesnika koji idu kiropraktičarima pati od bolnih sindroma vratne kralježnice.<sup>8</sup> Incidencija bolnih stanja prsne kralježnice iznosi 3 do 26%, dok je njihova prevalencija između 5 i 34%.<sup>10,11</sup> Uspriječavajući prevalenciju sindroma uzrokovanih od strane prsne kralježnice u odnosu na vratnu i slabinsku kralježnicu, stupanj invalidnosti uzrokovan bolnim sindromima prsne kralježnice sličan je onomu kod bolesti ostalih dijelova kralježnice.

Bolni sindromi vratne kralježnice mogu potjecati iz više anatomskih struktura. U njih se ubrajaju vratni intervertebralni disk, fasetni zglobovi, atlanto-aksijalni i atlanto-okcipitalni zglobovi, ligamenti, fascije, mišići te duralna ovojnica oko korijena živaca jer svi su oni inervirani živčanim završecima i uključeni u prijenos bolnih signala. Jasnih dokaza o točnim uzrocima bolnih sindroma vratne i prsne kralježnice iznimno je malo. Lotz i Ulrich<sup>12</sup> u svome su radu opisali simptome koji su uzrokovani degenerativno promijenjenim vratnim diskom te su ih podijelili u dvije skupine. U prvu se skupinu ubraja radikularna bol uzrokovana hernijom diska s posljedičnom kompresijom korijena, dok u drugu skupinu spada diskogena bol uzrokovana oštećenjem unutarnjih slojeva samog anulusa fibrozusa. S pomoću dijagnostičkih minimalno invazivnih intervencija kod ljudi koji pate od bolnih sindroma vratne kralježnice nađeno je da je prevalencija diskogene boli između 16 i 20%, dok prevalencija boli fasetne etiologije iznosi između 36 i 67%.<sup>13-19</sup> Daleko najčešći uzroci cervikalne radikulopatije jesu protruzija vratnog diska i spinalna stenoza. Najčešće zahvaćeni nivoi na kojima se događa hernijacija diska na vratnoj kralježnici jesu C6/C7 (45 do 60% slučajeva), C5/C6 (20 do 25% slučajeva), a potom C4/C5 i C7/Th1 koji se događaju u 10% slučajeva.<sup>20</sup> Iako se o točnim mehanizmima radikulopatije još nagađa, uzevši u obzir iskustva sa slabinskom kralježnicom, općeprihvaćeno je da uzroci mogu biti mehanička kompresija, ali i neurotoksičnost uzrokovana kemijskom iritacijom.<sup>21-23</sup>

Kako bi potvrdili točan izvor bolnih sindroma u vratnoj i prsnoj kralježnici, a nakon temeljitoga neurološkog pregleda i adekvatne neuroradiološke obrade (MR), od presudne je važnosti napraviti indiciranu invazivnu dijagnostičku obradu. Tek nakon pozitivnih rezultata minimalno invazivnih dijagnostičkih procedura bolesniku se mogu predložiti specifični minimalno invazivni terapijski zahvati s ciljem smanjenja njegovih tegoba. U slučajevima kada se kod bolesnika radi o pretežno radikularnoj komponenti boli, najčešće nisu potrebne minimalno invazivne dijagnostičke procedure, nego se bolesnicima odmah može predložiti terapijska epiduralna primjena lokalnog anestetika i kortikosteroida.

### Ciljevi rada

U Hrvatskoj za sada ne postoje jedinstvene i nedvosmislene smjernice za liječenje bolesnika s bolnim sindromima vratne i prsne kralježnice minimalno invazivnim postupcima. Svjesni navedene činjenice i posljedične nužnosti definiranja takvih smjernica, autori su se, uz potporu Hrvatskoga vertebralnog društva i Hrvatskog društva za liječenje boli Hrvatskoga liječničkog zbora, odlučili za njihovu izradu. Njihova bi nedvosmislena primjena olakšala proces liječenja bolesnika s navedenim sindromima te na taj način pomogla ne samo liječnicima različitih specijalnosti koji

navedene bolesnike susreću u svojoj svakodnevnoj praksi nego i samim bolesnicima koji bi na različitim mjestima dobili identičnu uslugu koja se ne razlikuje od one koju dobivaju bolesnici u zapadnoj Europi ili bilo gdje u svijetu. Ovim smjernicama nadalje želimo popularizirati ovaj, do sada u Hrvatskoj zanemareni, segment invazivne medicine kako bi se bolesnicima koji boluju od bolesti vratne i prsne kralježnice mogla pružiti šira i kvalitetnija paleta medicinske skrbi, a u svrhu poboljšanja kvalitete života bolesnika s degenerativnim bolestima kralježnice.

Smjernice prikazane u ovom tekstu namijenjene su liječnicima obiteljske medicine, liječnicima medicine rada i sportske medicine, fizijatrima, neurolozima, reumatolozima, neurokirurzima, ortopedima, traumatolozima, anesteziolozima, kao i svim drugim specijalistima koji u svakodnevnoj praksi liječe bolesnike s akutnim i/ili kroničnim cervikobrahijalnim, cervikocefalnim sindromima ili bolesnike koji boluju samo od vratobolje, odnosno od bolnih sindroma prsne kralježnice.

Smjernice se odnose na odrasle bolesnike s akutnom i/ili kroničnom nespecifičnom vratoboljom, vratoboljom mehaničkog uzroka, vratoboljom uzrokovanom degenerativnim promjenama na malim zglobovima, diskogenom vratoboljom, na bolesnike s cervikobrahijalnim i/ili cervikocefalnim sindromom, kao i na bolesnike koji boluju od bolnih sindroma prsne kralježnice različite etiologije. Smjernice se ne odnose na bolesnike kod kojih bi navedeni sindromi bili uzrokovani upalnim bolestima ili primarnim odnosno sekundarnim tumorima koji zahvaćaju vratnu i/ili prsnu kralježnicu.

Smjernice su osmišljene na temelju medicine temeljene na dokazima, na temelju recentne medicinske literature, gdje su se u obzir uzele referencije samo unatrag desetak godina te na temelju mišljenja i iskustva autora koji se u Hrvatskoj, u svojoj svakodnevnoj praksi, koriste minimalno invazivnim dijagnostičkim i terapijskim procedurama u liječenju bolesnika s vratoboljom, CB sindromom, CC sindromom te s bolnim sindromima prsne kralježnice.

### Način rada

U broju 7 – 8 Liječničkog vjesnika iz 2013. godine ova je skupina autora publicirala prve hrvatske smjernice za liječenje križbolje i lumboishialgije minimalno invazivnim procedurama.<sup>24</sup> Radi sveobuhvatnog liječenja bolesnika s bolnim sindromima kralježnice na minimalno invazivan način ovaj smo se put odlučili publicirati smjernice s naglaskom na bolne sindrome vratne i prsne kralježnice. Na taj smo način pokrili bolne sindrome cijele kralježnice. Smjernice su, jednako kao i prethodne, napisane pod pokroviteljstvom Hrvatskoga vertebralnog društva i Hrvatskog društva za liječenje boli Hrvatskoga liječničkog zbora. Jednako kao i kod bolesnika koji boluju od križbolje i lumboishialgije mislimo da minimalno invazivne dijagnostičke i terapijske procedure imaju svoje čvrsto i nedvosmisleno mjesto u algoritmu liječenja bolesnika s bolnim sindromima vratne i prsne kralježnice, autori ovoga teksta potvrdili su se temeljito razraditi upotrebu samo minimalno invazivnih dijagnostičkih i terapijskih procedura. Ako se minimalno invazivnim terapijskim procedurama ne postigne zadovoljavajući učinak, bolesniku se predlaže kirurško liječenje. U tu se svrhu, a ovisno o patologiji, mogu raditi mikrodisektomije, dekompresivne operacije te operacije fiksacije i stabilizacije, odnosno operacije umetanja vratnog umjetnoga diska.

Tablica 1. *Snaga razine dokaza koju je razvila Operativna grupa Sjedinjenih Američkih Država za preventivne usluge*  
 Table 1. *Strength of evidence developed by United States Preventive Services Task Force (USPSTF)*

Razina / Grade	Opis / Definition
I – dobro / good	Dokazi uključuju dosljedne rezultate dobro dizajniranih i vođenih studija u reprezentativnim populacijama koje izravno ocjenjuju učinke na zdravstvene ishode (barem dvije dosljedne visoko kvalitetne randomizirane kontrolne studije ili studije o točnosti dijagnostičkih testova). / Evidence includes consistent results from well-designed, well-conducted studies in representative populations that directly assess effects on health outcomes (at least 2 consistent, higher-quality RCTs or studies of diagnostic test accuracy).
II – umjereno / fair	Dokazi dostatni za određivanje učinka na zdravstvene ishode, ali snaga dokaza ograničena je brojem, kvalitetom, veličinom ili dosljednošću uključenih studija; generaliziranje prema rutinskoj praksi; ili neizravni dokazi o zdravstvenim ishodima (barem jedno visoko kvalitetno istraživanje ili studija o točnosti dijagnostičkih testova s dovoljnom veličinom uzorka; dva ili više kvalitetnih istraživanja ili studije o točnosti dijagnostičkih testova s nekim nedosljednostima; barem dva dosljedna niže kvalitetna istraživanja ili studije o točnosti dijagnostičkih testova ili multipla dosljedna opservacijska istraživanja bez znatnih metodoloških nedostataka). / Evidence is sufficient to determine effects on health outcomes, but the strength of the evidence is limited by the number, quality, size, or consistency of included studies; generalizability to routine practice; or indirect nature of the evidence on health outcomes (at least one higher-quality trial or study of diagnostic test accuracy of sufficient sample size; 2 or more higher quality trials or studies of diagnostic test accuracy with some inconsistency; at least 2 consistent, lower-quality trials or studies of diagnostic test accuracy, or multiple consistent observational studies with no significant methodological flaws).
III – ograničeno ili loše / limited or poor	Dokazi nisu dovoljni da bi odredili učinak na zdravstveni ishod zbog ograničenog broja ili jačine istraživanja, znatnih ili neobjašnjivih nedosljednosti među kvalitetnijim istraživanjima, s važnim nedostacima u provođenju ili dizajnu istraživanja, praznina u lancu dokaza ili nedostatku informacija o važnim zdravstvenim ishodima. / Evidence is insufficient to assess effects on health outcomes because of limited number or power of studies, large and unexplained inconsistency between higher-quality trials, important flaws in trial design or conduct, gaps in the chain of evidence, or lack of information on important health outcomes.

Prihvaćeno i modificirano prema Operativnoj grupi Sjedinjenih Američkih Država za preventivne usluge.<sup>77,78</sup>  
 / Adapted and modified from U.S. Preventive Services Task Force.<sup>77,78</sup>

Jačine razine dokaza i razine preporuka podijeljene su u tri kategorije, odnosno u razinu I do III. Navedeno je prikazano u tablici 1.

### Definicija pojmova

Kako bismo izbjegli eventualne nesporazume, smatrali smo da na početku ovoga teksta treba jasno i nedvosmisleno definirati osnovne pojmove na koje se smjernice odnose.

Vratobolju definiramo kao lokalnu bol duž vratne kralježnice koja seže od zatiljne regije do gornjega dijela prsne kralježnice. Ako se bol širi u ruke, ona najčešće ne ide ispod razine ramena. Cervikobrahijalnim (CB) sindromom nazivamo radikularnu bol koja se iz vratne kralježnice širi u jednu ili obje ruke duž jednog ili više dermatoma. Ako je bol praćena neurološkim poremećajima kao što su ispad osjeta, utrnutost te mišićna slabost, tada govorimo o radikulopatiji. Cervikocefalnim sindromom nazivamo bolnost u vratnoj kralježnici koja je praćena najčešće zatiljnom ili tjemnom glavoboljom. U bolne sindrome prsne kralježnice ubrajaju se aksijalna bol duž prsne kralježnice te interkostalna neuralgija odnosno pojasasta bol koja se u međurebrenim prostorima projicira prema naprijed.

Minimalno invazivnim procedurama nazivamo zahvate koji se izvode u lokalnoj anesteziji s ciljem dijagnosticiranja uzroka boli vezanih za kralježnicu ili s ciljem njihova liječenja. Postupci otkrivanja anatomskih uzroka boli nazivaju se dijagnostičke procedure ili intervencije, a postupci liječenja bolnih stanja kralježnice nazivaju se terapijske procedure ili intervencije. U dijagnostičke procedure ubrajaju se anesteziranje medijalnih ogranaka stražnje grane vratnih i prsnih spinalnih živaca zaduženih za inervaciju fasetnih (zigapofizealnih) zglobova, anesteziranje samih vratnih i prsnih spinalnih živaca te stimulacijska i anestetička diskografija.<sup>25</sup> U terapijske minimalno invazivne procedure ubrajaju se epiduralne injekcije steroida, perkutana radiofrekventna (RF) neuroablacija medijalnih ogranaka stražnje grane spinalnih živaca koji inerviraju fasetne zglobove i perkutana pulsna radiofrekventna (PRF) neuromodulacija spinalnih živaca.<sup>26</sup> Sve se ove vrste procedura izvode u posebno opremljenoj operacijskoj dvorani za intervencije uz oba-

veznu uporabu mobilnoga rendgenskog uređaja (C-luk) ili mobilnog ultrazvuka te obaveznu primjenu kontrastnog sredstva. Na taj se način u svakom trenutku tijekom izvođenja procedure može točno odrediti položaj vrha igle, elektrode ili drugog instrumenta. Nakon završetka intervencije i potrebnog perioda opservacije bolesnik samostalno odlazi kući, ali uvijek u pratnji odrasle osobe.

### Minimalno invazivne dijagnostičke procedure

#### *Anesteziranje medijalnih ogranaka stražnje grane vratnih i prsnih spinalnih živaca*

Konvencionalne kliničke i neuroradiološke tehnike ne mogu pouzdano dijagnosticirati fasetnu bol vratne i/ili prsne kralježnice.<sup>27,28</sup> Bilo je stoga potrebno razviti proceduru koja pokazuje jesu li ili nisu fasetni zglobovi uzrok vratobolje odnosno boli u prsnoj kralježnici. Dijagnostička blokada fasetnih ili zigapofizealnih zglobova na vratnoj i/ili prsnoj kralježnici obavlja se intraartikularnim anesteziranjem samih zglobova ili anesteziranjem medijalnih ogranaka stražnje grane spinalnih živaca koji su zaduženi za njihovu inervaciju. Kod cervikocefalnog sindroma obavlja se blokada trećeg okcipitalnog živca koji je medijalni ogranak stražnje grane trećega cervikalnog spinalnog živca i nalazi se uz zglobnu čahuru C2/C3. Pravovaljane informacije o izvorima boli dobivaju se uporabom tzv. kontroliranih blokada, koje se izvode ili u obliku placebo-injekcija, odnosno injekcija s fiziološkom otopinom ili s pomoću različitih vrsta lokalnih anestetika.<sup>13,14,16,18,19,29</sup> U Sjedinjenim Američkim Državama sva osiguravajuća društva zahtijevaju od liječnika dvije pozitivne fasetne blokade, uporabom različitih lokalnih anestetika, s 50% ili više smanjenja cervikalne boli, prije nego što se bolesniku predloži radiofrekventna neuroablacija. Razlog za dijagnostičku blokadu fasetnih zglobova temelji se na činjenici da su navedeni zglobovi sposobni uzrokovati bol jer su inervirani od strane malih živčanih završetaka stražnje grane vratnih i/ili prsnih spinalnih živaca.<sup>30-33</sup> Iako rijetke, među najčešće opisane komplikacije blokade fasetnih zglobova ubrajaju se krvarenje, punkcija duralne ovojnice, trauma medule, infekcije, intraarterijska

ili intravenska aplikacija lijeka, kemijski meningitis te pneumotoraks.<sup>2,27,34-39</sup> Na temelju kriterija kvalitete dokaza opisanih u tablici 1. razina je dokaza za blokadu fasetnih zglobova vratne i prsne kralježnice iz dostupne medicinske literature I.<sup>40</sup>

#### *Intraartikularno anesteziiranje lateralnog atlanto-aksijalnog zgloba*

Intraartikularno anesteziiranje lateralnog atlanto-aksijalnog zgloba dijagnostička je minimalno invazivna procedura kojom se nastoji dokazati da je navedeni zglob uzrok cervikocefalnog sindroma. Ova se procedura preporučuje ljudima kod kojih su kao uzrok glavobolje isključeni drugi uzroci među kojima su infekcije, tumori, vaskularne bolesti te neke metaboličke bolesti. Pozitivni rezultati intraartikularnog anesteziiranja lateralnog atlanto-aksijalnog zgloba primijećeni su kod ljudi koji se primarno žale na zatiljnu glavobolju i bol u gornjem dijelu vrata, kod ljudi koji opisuju napetost u navedenoj regiji te napetost na palpaciju vrha transverzalnog nastavka C1-kralješka te kod ljudi koji imaju bolne i ograničene rotacijske pokrete u segmentu C1 i C2, a pri kojima dolazi do pogoršanja glavobolje.<sup>41</sup> S obzirom na to da se navedena procedura ne provodi često u svakodnevnoj praksi, autori u relevantnoj medicinskoj literaturi nisu pronašli podatke o razini dokaza te o stupnjevima preporuke za intraartikularno anesteziiranje lateralnog atlanto-okcipitalnog zgloba. Vrijednost navedene procedure ponajprije je u smislu dijagnostičke potvrde izvora boli te posljedničkog preveniranja krive terapije ili nepotrebnih dodatnih dijagnostičkih pretraga. Ovu bi proceduru, zbog bliskog odnosa vertebralne arterije i potencijalno kobnih komplikacija, trebali izvoditi samo iskusni liječnici koji dobro poznaju tehniku izvođenja ove minimalno invazivne intervencije te anatomiju gornjih vratnih kralježaka. U literaturi također postoji nekoliko radova gdje je ljudima nakon pozitivne blokade učinjena arthrodeza navedenog zgloba.<sup>42</sup>

#### *Stimulacijska diskografija na vratnoj i prsnoj kralježnici*

Kao što smo već naveli metode slikovnog prikaza (klasični rendgenogram vratne kralježnice, MR, CT, MR ili CT mijelografija) ne mogu utvrditi je li degenerativno promijenjeni disk bolan.<sup>43-47</sup> Cilj je stimulacijske diskografije na vratnoj i/ili prsnoj kralježnici identificirati bolan intervertebralni disk i prikazati unutarnji ustroj samoga intervertebralnog diska.<sup>48,49</sup> Upotrebom ove procedure jasno se može dokazati da je intervertebralni disk uzrok boli i u situacijama kad nema hernije samoga diska ili radikulitisa. Stimulacijska diskografija na vratnoj i/ili prsnoj kralježnici indicirana je kod ljudi kod kojih se metodom eliminacije postavila sumnja da je intervertebralni disk uzrok vratobolje odnosno boli u prsnoj kralježnici. Navedena se procedura treba izvoditi poštujući točno definirane kriterije. Rezultati se smatraju pozitivnima ako se tijekom stimulacije diska izazove konkordantna bol s intenzitetom od barem 7 na skali od 10 bodova, ako se pri prestanku stimulacije bol smanji barem za 70% te ako susjedna dva diska ne izazivaju bol pri aplikaciji malog volumena kontrasta koji se daje pod niskim tlakom.<sup>28,50</sup> Za razliku od slabinske kralježnice, prijenos tlaka kod stimulacije diska na vratnoj kralježnici moguć je na susjedne intervertebralne diskove, što uzrokuje više lažno pozitivnih rezultata. Upravo zbog ovoga razloga, a suprotno od slabinske kralježnice, ova se procedura u modernoj kliničkoj praksi pomalo napušta. Komplikacije ove procedure podrazumijevaju discitis, formaciju subduralnih,

epiduralnih ili paravertebralnih apscesa, ozljedu kralježnične moždine te ozljedu krvnih žila, kao i pneumotoraks.<sup>51,52</sup> Na temelju kriterija kvalitete dokaza opisanih u tablici 1. razina dokaza za stimulacijsku diskografiju na vratnoj i prsnoj kralježnici iz dostupne je medicinske literature III.<sup>40</sup>

#### *Anesteziiranje spinalnih živaca na vratnoj i prsnoj kralježnici*

Anesteziiranje spinalnih živaca na vratnoj i/ili prsnoj kralježnici označava minimalno invazivnu dijagnostičku proceduru tijekom koje se aplicira malena količina lokalnog, kratkodjelujućeg anestetika u neposrednu blizinu spinalnog živca s ciljem njegova anesteziiranja.

Navedenim se postupkom kratkotrajno prekida provodeње bolnih impulsa kroz spinalni živac nakon čega se promatra subjektivni odgovor bolesnika koji se bilježi u posebnom obrascu. Procedura se izvodi u slučajevima kada se neuroradiološkom obradom kod bolesnika s cervikobrahijalnim sindromom nađu multiple protruzije intervertebralnih diskova pa se ne može sa sigurnošću odrediti koja je od njih klinički važna. Procedura se provodi i kod svih drugih stanja kada kliničkim pregledom ne možemo sa sigurnošću utvrditi koji spinalni živac uzrokuje tegobe. Koristeći se vizualnom analognom skalom (VAS), bolesnik nakon procedure zapisuje subjektivan osjećaj boli u poseban obrazac koji se naziva dnevnik boli. Pozitivnim odgovorom na ovu vrstu blokade smatra se potpuni prestanak boli u inervacijskom području anesteziiranog živca ili njezino znatno (80%-tno) smanjenje koje se podudara s trajanjem učinka lokalnog anestetika. Ako se bol nije znatno smanjila ili nije potpuno prestala, zaključujemo da anesteziirani živac nije izvor boli te se odlučujemo za blokadu susjednoga spinalnog živca. Jednako se čini i u slučaju kada je bol prestala na duže vrijeme koje se ne može objasniti kratkotrajnim djelovanjem lokalnog anestetika.

### **Minimalno invazivne terapijske procedure**

#### *Epiduralne steroidne injekcije*

Epiduralne steroidne injekcije ubrajaju se u rutinske intervencije kod liječenja bolesnika s bolnim vratnim sindromima.<sup>8,53-58</sup> Pristup epiduralnom prostoru na vratnoj kralježnici, jednako kao i na slabinskoj, može biti interlaminaran i transforaminalan. Ova se vrsta injekcija rabila za liječenje radikularne boli uzrokovane protruzijama diska, spinalnom stenozom, kod kemijskog discitisa, kronične diskogene boli te kod boli uzrokovane operacijama na vratnoj kralježnici. Osnovni mehanizam djelovanja epiduralno primijenjenih kortikosteroida i lokalnog anestetika još nije dovoljno razjašnjen usprkos činjenici da se učinkovitost epiduralnih injekcija na vratu ispituje još od sredine osamdesetih godina prošloga stoljeća. Vjeruje se, međutim, da se njihov učinak blokade živaca zasniva na prekidu nociceptivnog ulaza signala, refleksnog mehanizma aferentnih vlakana te samoodržive aktivnosti neurona.<sup>2,53,54,59,60</sup> Nadalje, kortikosteroidi smanjuju upalu inhibirajući sintezu i otpuštanje niza proinflammatoryh medijatora te uzrokujući reverzibilni efekt lokalnog anestetika.<sup>1,59-63</sup> Novija istraživanja također pokazuju da se dugotrajni učinak može postići i samim lokalnim anestheticima bez kortikosteroida.<sup>64-67</sup>

Studije su, međutim, pokazale da epiduralne injekcije steroida u vratnoj kralježnici imaju umjeren učinak kod vratne radikulopatije, dok je njihov učinak nedovoljan kod aksijalne vratobolje, postkirurškog sindroma i kod diskogene boli.<sup>2,8,54,58</sup> Na temelju kriterija kvalitete dokaza opisa-

nih u tablici 1. razina dokaza za vratne interlaminarne epiduralne injekcije kod hernije diska ili radikulitisa iz dostupne medicinske literature spada u skupinu I, dok razina dokaza navedenih injekcija kod aksijalne boli, diskogene boli, stenoze i kod vratnoga postlaminektomijskog sindroma spada u skupinu II. Razina dokaza za epiduralne injekcije kod bolesnika s bolnim sindromima prsne kralježnice spada u skupinu II.<sup>40</sup>

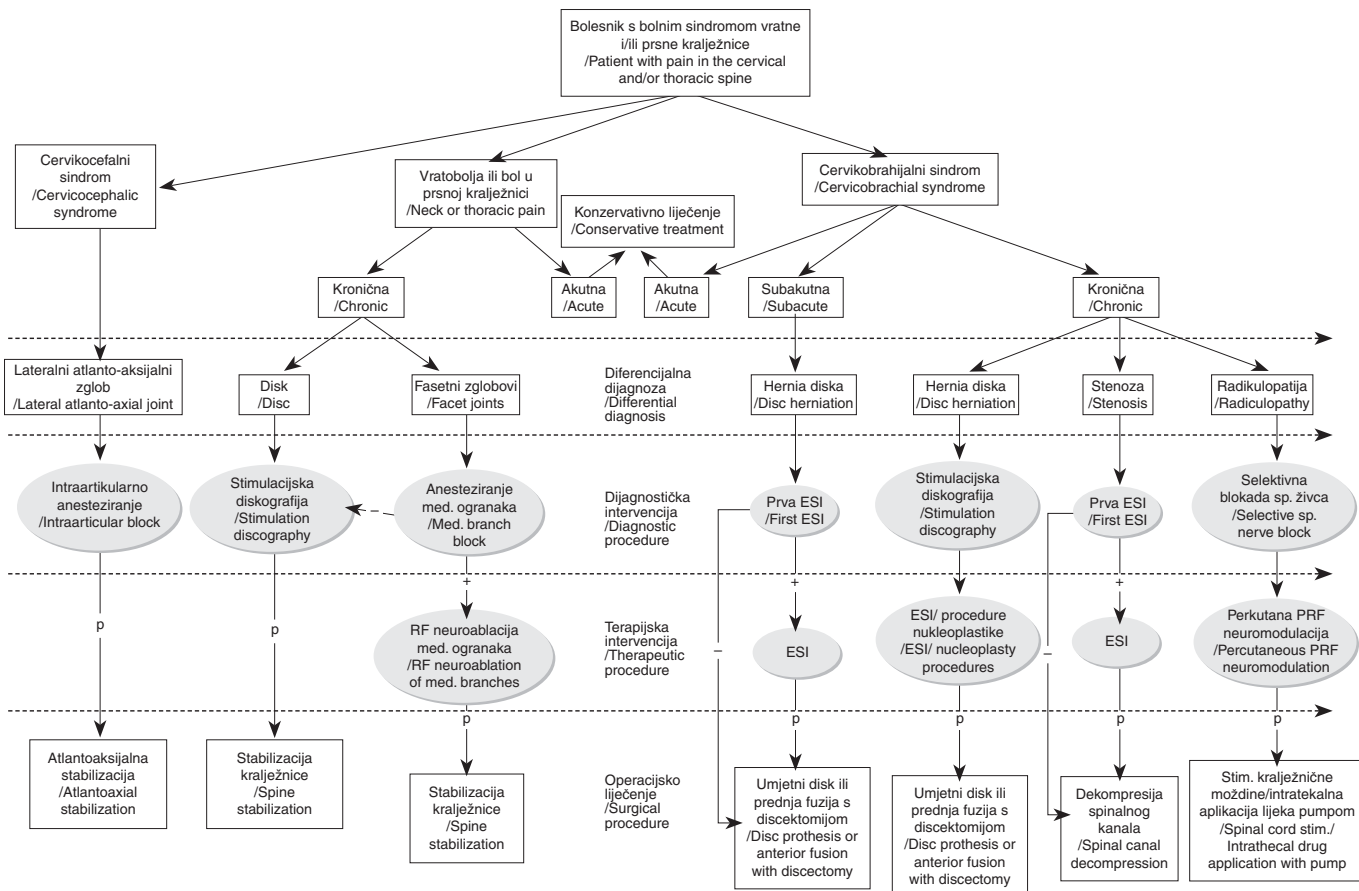
**Perkutana radiofrekventna (RF) neuroablacija medijalnih ogranaka stražnje grane spinalnih živaca**

Indikacija za ovu minimalno invazivnu terapijsku proceduru kronična je vratobolja ili bolnost u prsnoj kralježnici koje ne prolaze na konzervativnu terapiju, a kod kojih je, na temelju pozitivne blokade medijalnih ogranaka dorzalnih grana spinalnih živaca te kliničkog pregleda i anamneze potvrđeno da bolnost uzrokuje degenerativno promijenjeni mali zglobovi.<sup>68</sup> Toplinsko se oštećenje, upotrebom RF struje, postiže vršnom temperaturom od 80 do 85 °C u trajanju od 60 do 90 sekundi.<sup>40</sup> Na temelju kriterija kvalitete dokaza opisanih u tablici 1. razina dokaza za perkutane RF neuroablaciju medijalnih ogranaka stražnje grane spinalnih živaca na vratnoj i prsnoj kralježnici iz dostupne medicinske literature spada u skupinu II.<sup>40</sup>

**Perkutana pulsna radiofrekventna (PRF) neuromodulacija spinalnih živaca i spinalnih ganglija**

Pulsna radiofrekventna neuromodulacija spinalnih živaca i spinalnih ganglija zasniva se na primjeni kratkih impulsa visokofrekventne struje čime se stvara električno polje koje utječe na promjene živčanih stanica modulirajući ionske voltažne kanale, a bez efekta neuroablacije živčanih vlakana.<sup>69</sup> Točan mehanizam djelovanja još nije do kraja utvrđen, ali je poznato da se biološki učinak PRF-a očituje na C-vlaknima i aktivacijom stanica u dorzalnom rogu kralježnične moždine, što pojačava inhibiciju ulaznih putova vlaknima koja prenose osjet boli, a funkcija drugih senzornih i motornih vlakana ostaje nepromijenjena.<sup>70</sup> U kliničkoj se praksi upotrebljava struja napona 45 V pri čemu se u jednoj sekundi daju dva pulsa u trajanju od 20 ms koja postiže zagrijavanje tkiva do 44 °C i ne izaziva ireverzibilno oštećenje neurona. Ova se minimalno invazivna metoda preporučuje kod bolesnika koji boluju od kronične cervikobrahijalne boli ili kronične radikulopatije refraktorne na uobičajenu medikamentnu terapiju i konzervativno liječenje.

Razina dokaza za ovu proceduru nije poznata iz relevantne dostupne medicinske literature.



Legenda/Legend: «-» – negativan test / negative test, «+» – pozitivan test / positive test, p – povrat ili pojačanje boli unatoč ponovljenom liječenju spinalnom intervencijom / reoccurrence or amplification of pain despite repeated treatment with spinal procedure, RF – radiofrekventna / radiofrequency, PRF – pulsna radiofrekventna / pulse radiofrequency, ESI – epiduralna steroidna injekcija / epidural steroid injection

Slika 1. Postupnik dijagnostičkih i terapijskih minimalno invazivnih postupaka na vratnoj i prsnoj kralježnici  
Figure 1. Algorithm of diagnostic and therapeutic minimally invasive procedures on cervical and thoracic spine

### Procedure intradiskalne dekompresije vratne kralježnice

U skupinu intradiskalnih dekompresija ubrajaju se različite minimalno invazivne procedure kojima se na raznovrsne načine smanjuje intradiskalni tlak čime se posljedično umanjuje kompromitacija pripadajućeg korijena spinalnog živca i umanjuju simptomi radikularne boli. Indikacija za navedene procedure jest manja hernijacija diska kod koje je održan integritet anulusa fibrosusa sa simptomima radikularnih boli koje dominiraju nad aksijalnom boli.

Koblacija (nukleoplastika) procedura je koja uključuje uporabu niskih radio-frekventnih valova čime se u disku generira plazmatsko polje koje razbija molekule unutar nucleusa pulposusa. Navedeno uzrokuje 10 do 20%-tno smanjenje volumena diska.<sup>71-73</sup> Perkutana laserska dekompresija diska (PLDD) metoda je tijekom koje se rabi laserska energija za evaporaciju vode u tkivu diska. Navedeno uzrokuje sniženje intradiskalnog tlaka i dovodi do stvaranja stabilnog intradiskalnog ožiljka koji potencijalno sprječava novu hernijaciju.<sup>74</sup> Intradiskalna dekompresija može se postići i aplikacijom nukleolitičkih faktora (nukleoliza), a danas najsigurnija svojstva za primjenu ima gelirani oblik apsolutnog (96%-tnog) alkohola (diskogel).<sup>75</sup> Intradiskalna dekompresija može se postići i mehaničkim uklanjanjem tkiva diska perkutanom putem (nukleotomija), ali u literaturi za sada nema podataka o uspješnosti ove tehnike za vratnu kralježnicu iako postoje preporuke za primjenu u slabinskoj kralježnici.<sup>76</sup>

Na temelju kriterija kvalitete dokaza opisanih u tablici 1. razina dokaza za proceduru koblacije jest I za kratkotrajne učinke (6 tjedana i 3 mjeseca).<sup>72</sup> Za perkutanu lasersku dekompresiju diska i nukleolizu geliranim apsolutnim etanolom razina dokaza je III.<sup>74,75</sup> Za metode mehaničke intradiskalne dekompresije za sada u dostupnoj literaturi nisu poznate razine dokaza.

### Zaključak

Boolni sindromi vratne i prsne kralježnice spadaju među vodeće bolesti modernoga društva. Iako su im simptomatologije slične, navedene sindrome uzrokuju bolesti različitih anatomskih struktura kralježnice, što otežava njihovu pravovaljanu dijagnostiku, a potom i adekvatan izbor liječenja. Upravo je stoga potreban standardiziran i logičan algoritam dijagnostičkih i terapijskih minimalno invazivnih procedura koje su svoje mjesto u liječenju bolesnika s bolnim sindromima vratne i prsne kralježnice našle nakon neuspjeloga konzervativnog liječenja, a prije operacijskih postupaka. Liječnici različitih specijalnosti, koji se u svome svakodnevnom radu skrbe za bolesnike s navedenim bolnim sindromima, trebali bi stoga, u najmanju ruku, biti upoznati s ovim smjernicama kako bi opisane minimalno invazivne dijagnostičke i terapijske procedure mogli ponuditi svojim bolesnicima te ih uputiti onim kolegama koji se njima bave. S druge strane, liječnici koji izvode navedene minimalno invazivne dijagnostičke i terapijske procedure trebali bi ih činiti na identičan način, poštujući iste indikacije i način njihova provođenja, kako bi svi bolesnici dobili jednaku medicinsku skrb gdje god se našli.

Sve minimalno invazivne dijagnostičke i terapijske procedure koje se upotrebljavaju u dijagnosticiranju i liječenju bolesnika koji boluju od bolnih sindroma vratne i prsne kralježnice navedene su u algoritmu prikazanom na slici 1. Kod bolesnika koji boluju od kroničnoga cervikobrahijalnog sindroma uzrokovanog hernijom diska za preporučene

minimalno invazivne terapijske procedure rabili smo skupni naziv nukleoplastike ne ističući nijednu od procedura za sebnou. Za navedene je intervencije relativno malo literaturnih dokaza o njihovoj učinkovitosti, kao i o preporučenim razinama dokaza te se nijedna procedura nije dugoročno pokazala učinkovitijom od drugih.

Autori nemaju financijske ili druge interese koji bi mogli dovesti do sukoba interesa te za publikaciju ovih smjernica nisu ni od koga primili nikakva financijska ili bilo koja druga sredstva.

### LITERATURA

1. Pasqualucci A, Varrassi G, Braschi A i sur. Epidural local anesthetic plus corticosteroid for the treatment of cervical brachial radicular pain: single injection versus continuous infusion. *Clin J Pain* 2007;23(7):551-7.
2. Boswell MV, Trescot AM, Datta S i sur. Interventional techniques: evidence-based practice guidelines in the management of chronic spinal pain. *Pain Phys* 2007;10(1):7-111.
3. Bot SD, van der Waal JM, Terwee CB i sur. Incidence and prevalence of complaints of the neck and upper extremity in general practice. *Ann Rheum Dis* 2005;64(1):118-23.
4. Cote P, Cassidy JD, Carroll LJ, Kristman V. The annual incidence and course of neck pain in the general population: a population-based cohort study. *Pain* 2004;112(3):267-73.
5. Croft PR, Lewis M, Papageorgiou AC i sur. Risk factors for neck pain: a longitudinal study in the general population. *Pain* 2001;93(3):317-25.
6. Enthoven P, Skargren E, Oberg B. Clinical course in patients seeking primary care for back or neck pain: a prospective 5-year follow-up of outcome and health care consumption with subgroup analysis. *Spine* 2004;29(21):2458-65.
7. Hogg-Johnson S, van der Velde G, Carroll LJ i sur. The burden and determinants of neck pain in the general population: results of the Bone and Joint Decade 2000-2010 Task Force on Neck Pain and Its Associated Disorders. *Spine* 2008;33(4 Suppl):S39-51.
8. Peloso PM, Gross AR, Haines TA, Trinh K, Goldsmith CH, Aker P. Medicinal and injection therapies for mechanical neck disorders: a Cochrane systematic review. *J Rheumatol* 2006;33(5):957-67.
9. Cote P, Kristman V, Vidmar M i sur. The prevalence and incidence of work absenteeism involving neck pain: a cohort of Ontario lost-time claimants. *Spine* 2008;33(4 Suppl):S192-8.
10. Niemeläinen R, Videman T, Battie MC. Prevalence and characteristics of upper or mid-back pain in Finnish men. *Spine* 2006;31(16):1846-9.
11. Singer KP, Edmondston SJ. Introduction: The enigma of the thoracic spine. U: Singer KP, Edmondston SJ, ur. *Clinical Anatomy and Management of Thoracic Spine*. Vol 2. Oxford: Butterworth Heinemann; 2000, str. 3-13.
12. Lotz JC, Ulrich JA. Innervation, inflammation, and hypermobility may characterize pathologic disc degeneration: review of animal model data. *J Bone Joint Surg* 2006;88 Suppl 2:76-82.
13. Manchikanti L, Boswell MV, Singh V, Pampati V, Damron KS, Beyer CD. Prevalence of facet joint pain in chronic spinal pain of cervical, thoracic, and lumbar regions. *BMC Musculoskel Dis* 2004;5:15.
14. Manchikanti L, Manchikanti KN, Cash KA, Singh V, Giordano J. Age-related prevalence of facet-joint involvement in chronic neck and low back pain. *Pain Phys* 2008;11(1):67-75.
15. Manchikanti L, Manchikanti KN, Pampati V, Brandon DE, Giordano J. The prevalence of facet-joint-related chronic neck pain in postsurgical and nonpostsurgical patients: a comparative evaluation. *Pain Pract* 2008;8(1):5-10.
16. Manchikanti L, Singh V, Pampati V, Damron KS, Beyer CD, Barnhill RC. Is there correlation of facet joint pain in lumbar and cervical spine? An evaluation of prevalence in combined chronic low back and neck pain. *Pain Phys* 2002;5(4):365-71.
17. Manchikanti L, Singh V, Rivera J, Pampati V. Prevalence of cervical facet joint pain in chronic neck pain. *Pain Phys* 2002;5(3):243-9.
18. Manchukonda R, Manchikanti KN, Cash KA, Pampati V, Manchikanti L. Facet joint pain in chronic spinal pain: an evaluation of prevalence and false-positive rate of diagnostic blocks. *J Spin Dis Techn* 2007;20(7):539-45.
19. Yin W, Bogduk N. The nature of neck pain in a private pain clinic in the United States. *Pain Med* 2008;9(2):196-203.
20. Radhakrishnan K, Litchy WJ, O'Fallon WM, Kurland LT. Epidemiology of cervical radiculopathy. A population-based study from Rochester, Minnesota, 1976 through 1990. *Brain J Neurol* 1994;117(Pt 2):325-35.
21. Genevay S, Finckh A, Payer M i sur. Elevated levels of tumor necrosis factor-alpha in periradicular fat tissue in patients with radiculopathy from herniated disc. *Spine* 2008;33(19):2041-6.

22. Sugiura A, Ohtori S, Yamashita M i sur. Existence of nerve growth factor receptors, tyrosine kinase a and p75 neurotrophin receptors in intervertebral discs and on dorsal root ganglion neurons innervating intervertebral discs in rats. *Spine* 2008;33(19):2047–51.
23. Yamashita M, Ohtori S, Koshi T i sur. Tumor necrosis factor-alpha in the nucleus pulposus mediates radicular pain, but not increase of inflammatory peptide, associated with nerve damage in mice. *Spine* 2008;33(17):1836–42.
24. Houra K, Perović D, Kvesić D, Radoš I, Kovač D, Kapural L. Prve hrvatske smjernice za dijagnostiku i liječenje križobolje i lumbosialgijske minimalno invazivnim procedurama. *Liječ Vjesn* 2013;135(7–8):187–95.
25. Houra K, Perović D, Radić A, Bartolek Hamp D, Vukas D, Ledić D. Minimally invasive procedures in diagnosis of low back and radicular pain. *Med Flumin* 2012;48(3):247–58.
26. Houra K, Perović D, Radić A, Bartolek Hamp D, Vukas D, Ledić D. Minimally invasive procedures in treatment of low back and radicular pain. *Med Flumin* 2012;48(3):259–70.
27. Falco FJ, Erhart S, Wargo BW i sur. Systematic review of diagnostic utility and therapeutic effectiveness of cervical facet joint interventions. *Pain Phys* 2009;12(2):323–44.
28. Manchikanti L, Boswell MV, Singh V i sur. Comprehensive review of neurophysiologic basis and diagnostic interventions in managing chronic spinal pain. *Pain Phys* 2009;12(4):E71–120.
29. Manchikanti L, Cash KA, Pampati V, Fellows B. Influence of psychological variables on the diagnosis of facet joint involvement in chronic spinal pain. *Pain Phys* 2008;11(2):145–60.
30. Bogduk N. The clinical anatomy of the cervical dorsal rami. *Spine* 1982;7(4):319–30.
31. Cavanaugh JM, Lu Y, Chen C, Kallakuri S. Pain generation in lumbar and cervical facet joints. *J Bone Joint Surg* 2006;88 Suppl 2:63–7.
32. Chen C, Lu Y, Kallakuri S, Patwardhan A, Cavanaugh JM. Distribution of A-delta and C-fiber receptors in the cervical facet joint capsule and their response to stretch. *J Bone Joint Surg* 2006;88(8):1807–16.
33. Zhang J, Tsuzuki N, Hirabayashi S, Saiki K, Fujita K. Surgical anatomy of the nerves and muscles in the posterior cervical spine: a guide for avoiding inadvertent nerve injuries during the posterior approach. *Spine* 2003;28(13):1379–84.
34. Boswell MV, Colson JD, Sehgal N, Dunbar EE, Epter R. A systematic review of therapeutic facet joint interventions in chronic spinal pain. *Pain Phys* 2007;10(1):229–53.
35. Boswell MV, Colson JD, Spillane WF. Therapeutic facet joint interventions in chronic spinal pain: a systematic review of effectiveness and complications. *Pain Phys* 2005;8(1):101–14.
36. Boswell MV, Singh V, Staats PS, Hirsch JA. Accuracy of precision diagnostic blocks in the diagnosis of chronic spinal pain of facet or zygapophysial joint origin. *Pain Phys* 2003;6(4):449–56.
37. Manchikanti L, Helm S, Singh V i sur. An algorithmic approach for clinical management of chronic spinal pain. *Pain Phys* 2009;12(4):E225–64.
38. Sehgal N, Dunbar EE, Shah RV, Colson J. Systematic review of diagnostic utility of facet (zygapophysial) joint injections in chronic spinal pain: an update. *Pain Phys* 2007;10(1):213–28.
39. Windsor RE, Storm S, Sugar R. Prevention and management of complications resulting from common spinal injections. *Pain Phys* 2003;6(4):473–83.
40. Manchikanti L, Abdi S, Atluri S i sur. An update of comprehensive evidence-based guidelines for interventional techniques in chronic spinal pain. Part II: guidance and recommendations. *Pain Phys* 2013;16(2 Suppl):S49–283.
41. Aprill C, Axinn MJ, Bogduk N. Occipital headaches stemming from the lateral atlanto-axial (C1-2) joint. *Cephalalgia* 2002;22(1):15–22.
42. Ghanayem AJ, Leventhal M, Bohlman HH. Osteoarthritis of the atlanto-axial joints. Long-term follow-up after treatment with arthrodesis. *J Bone Joint Surg* 1996;78(9):1300–7.
43. Buenaventura RM, Shah RV, Patel V, Benyamin R, Singh V. Systematic review of discography as a diagnostic test for spinal pain: an update. *Pain Phys* 2007;10(1):147–64.
44. Shah RV, Everett CR, McKenzie-Brown AM, Sehgal N. Discography as a diagnostic test for spinal pain: a systematic and narrative review. *Pain Phys* 2005;8(2):187–209.
45. Singh V, Manchikanti L, Shah RV, Dunbar EE, Glaser SE. Systematic review of thoracic discography as a diagnostic test for chronic spinal pain. *Pain Phys* 2008;11(5):631–42.
46. Sohn HM, You JW, Lee JY. The relationship between disc degeneration and morphologic changes in the intervertebral foramen of the cervical spine: a cadaveric MRI and CT study. *J Korean Med Sci* 2004;19(1):101–6.
47. Zheng Y, Liew SM, Simmons ED. Value of magnetic resonance imaging and discography in determining the level of cervical discectomy and fusion. *Spine* 2004;29(19):2140–5; discussion 6.
48. Bogduk N. Cervical disc stimulation (provocation discography). U: Bogduk N, ur. *Practice Guidelines for Spinal Diagnostic and Treatment Procedures*. San Francisco: International Spine Intervention Society; 2004, str. 95–111.
49. Falco FJE, Irwin L, Zhu J, Kim D, Onyewu CO. Cervical discography. U: Manchikanti L, Singh V, ur. *Interventional Techniques in Chronic Spinal Pain*. Paducah, KY: ASIPP Publishing; 2007, str. 567–80.
50. Manchikanti L, Dunbar EE, Wargo BW, Shah RV, Derby R, Cohen SP. Systematic review of cervical discography as a diagnostic test for chronic spinal pain. *Pain Phys* 2009;12(2):305–21.
51. Kapural L, Houra K, Radić A. Complications Associated with Discography and Intradiscal Treatment Techniques. U: Neal JM, Rathmell JP, ur. *Complications in Regional Anesthesia and Pain Medicine*. 2. izd. Philadelphia: Lippincott Williams & Wilkins; 2007, str. 317–26.
52. Zeidman SM, Thompson K, Ducker TB. Complications of cervical discography: analysis of 4400 diagnostic disc injections. *Neurosurgery* 1995;37(3):414–7.
53. Botwin KP, Guirguis R. Cervical interlaminar epidural steroid injections. U: Manchikanti L, Singh V, ur. *Interventional Techniques in Chronic Spinal Pain*. Paducah, KY: ASIPP Publishing; 2007, str. 401–22.
54. Abdi S, Datta S, Trescot AM i sur. Epidural steroids in the management of chronic spinal pain: a systematic review. *Pain Phys* 2007;10(1):185–212.
55. Manchikanti L. Medicare in interventional pain management: A critical analysis. *Pain Phys* 2006;9(3):171–97.
56. Manchikanti L. Health care reform in the United States: radical surgery needed now more than ever. *Pain Phys* 2008;11(1):13–42.
57. Manchikanti L, Boswell MV. Interventional techniques in ambulatory surgical centers: a look at the new payment system. *Pain Phys* 2007;10(5):627–50.
58. Manchikanti L, Singh V, Derby R i sur. Reassessment of evidence synthesis of occupational medicine practice guidelines for interventional pain management. *Pain Phys* 2008;11(4):393–482.
59. Manchikanti L. Role of neuraxial steroids in interventional pain management. *Pain Phys* 2002;5(2):182–99.
60. Manchikanti L. Pharmacology of neuraxial steroids. U: Manchikanti L, Singh V, ur. *Interventional Techniques in Chronic Spinal Pain*. Paducah KY: ASIPP Publishing; 2007, str. 167–84.
61. Byrod G, Otani K, Brisby H, Rydevik B, Olmarker K. Methylprednisolone reduces the early vascular permeability increase in spinal nerve roots induced by epidural nucleus pulposus application. *J Orthopaed Res* 2000;18(6):983–7.
62. Lundin A, Magnuson A, Axelsson K, Nilsson O, Samuelsson L. Corticosteroids preoperatively diminishes damage to the C-fibers in microscopic lumbar disc surgery. *Spine* 2005;30(21):2362–7; discussion 8.
63. Tachihara H, Sekiguchi M, Kikuchi S, Komo S. Do corticosteroids produce additional benefit in nerve root infiltration for lumbar disc herniation? *Spine* 2008;33(7):743–7.
64. Katz WA, Rothenberg R. Section 3: The nature of pain: pathophysiology. *Journal of clinical rheumatology* 2005;11(2 Suppl):S11–5.
65. Manchikanti L. Interventional pain management: past, present, and future. The Prithvi Raj lecture: presented at the 4th World Congress-World Institute of Pain, Budapest, 2007. *Pain Pract* 2007;7(4):357–71.
66. Manchikanti L, Singh V, Falco FJ, Cash KA, Pampati V. Effectiveness of thoracic medial branch blocks in managing chronic pain: a preliminary report of a randomized, double-blind controlled trial. *Pain Phys* 2008;11(4):491–504.
67. Manchikanti L, Singh V, Falco FJ, Cash KM, Fellows B. Cervical medial branch blocks for chronic cervical facet joint pain: a randomized, double-blind, controlled trial with one-year follow-up. *Spine* 2008;33(17):1813–20.
68. Falco FJ, Manchikanti L, Datta S i sur. Systematic review of the therapeutic effectiveness of cervical facet joint interventions: an update. *Pain Phys* 2012;15(6):E839–68.
69. Geurts JW, van Wijk RM, Stolker RJ, Groen GJ. Efficacy of radiofrequency procedures for the treatment of spinal pain: a systematic review of randomized clinical trials. *Reg Anesth Pain Med* 2001;26(5):394–400.
70. Hamann W, Abou-Sherif S, Thompson S, Hall S. Pulsed radiofrequency applied to dorsal root ganglia causes a selective increase in ATF3 in small neurons. *Eur J Pain* 2006;10(2):171–6.
71. Birnbaum K. Percutaneous cervical disc decompression. *Surg Radiol Anat* 2009;31(5):379–87.
72. Eichen PM, Achilles N, Konig V i sur. Nucleoplasty, a Minimally Invasive Procedure for Disc Decompression: A Systematic Review and Meta-analysis of Published Clinical Studies. *Pain Phys* 2014;17(2):E149–73.
73. Willems JA, Halim W, van der Weegen W. Current Evidence of Percutaneous Nucleoplasty for the Cervical Herniated Disk: A Systematic Review. *Pain Pract* 2013.



74. Choy DS. Percutaneous laser disc decompression: a 17-year experience. *Photomed Laser Surg* 2004;22(5):407–10.
75. Theron J, Cuellar H, Sola T, Guimaraens L, Casasco A, Courtheoux P. Percutaneous treatment of cervical disk hernias using gelified ethanol. *Am J Neuroradiol* 2010;31(8):1454–6.
76. Manchikanti L, Singh V, Calodney AK, Helm S, 2nd, Deer TR, Benyamin RM i sur. Percutaneous lumbar mechanical disc decompression utilizing Dekompressor®: an update of current evidence. *Pain Phys* 2013;16(2 Suppl):Se1–24.
77. Berg AO, Allan JD. Introducing the third US Preventive Services Task Force. *Am J Prev Med* 2001;20(3 Suppl):3–4.
78. Harris RP, Helfand M, Woolf SH i sur. Current methods of the US Preventive Services Task Force: a review of the process. *Am J Prev Med* 2001;20(3 Suppl):21–35.



## Vijesti News

15. simpozij  
Hrvatskog društva za ginekološku endoskopiju HLZ-a  
i Odjela ginekologije OB Zabok:

**»Kontroverze u minimalno invazivnoj ginekološkoj kirurgiji«,**  
*uz obilježavanje*  
40.-te obljetnice Odjela ginekologije i porodništva OB Zabok.

**OB Zabok, 1. prosinca 2014.**



*Kotizacija:* specijalisti: 700 kn, specijalizanti: 500 kn, umirovljenici: besplatno.  
*Kontakt:* prof. dr. sc. Miroslav Kopjar, tel: 091/4240007, e-mail: mkopjar9@gmail.com,  
tajnik: prim. dr. sc. Rajko Fureš: 098/251966.



**POZIV NA SUDJELOVANJE**  
**Petnaesti proljetni simpozij medicinske etike**  
**Hrvatskoga liječničkog zbora »Etičnost 'alibi' medicine«**

**Hrvatski liječnički zbor,**  
**2. lipnja 2015. od 14,00 do 20,00 sati**

Simpozij će bodovati Hrvatska liječnička komora!  
Sažetak s 3–5 ključnih riječi, molimo poslati do **1. ožujka 2015.**  
Cjelokupni rad (naslov, autor, adresa autora, sažetak, summary, tekst rada, literatura napisana prema uputama za Liječnički vjesnik) molimo poslati do **15. travnja 2015.** na adrese:  
tajnistvo@hlz.hr  
g\_ivanisevic@hotmail.com