

Prve hrvatske smjernice za dijagnostiku i liječenje križbolje i lumboishialgije minimalno invazivnim procedurama

Houra, Karlo; Perović, Darko; Kvesić, Dražen; Radoš, Ivan; Kovač, Damir; Kapular, Leonardo

Source / Izvornik: **Liječnički vjesnik, 2013, 135, 187 - 195**

Journal article, Published version

Rad u časopisu, Objavljena verzija rada (izdavačev PDF)

Permanent link / Trajna poveznica: <https://urn.nsk.hr/urn:nbn:hr:239:404545>

Rights / Prava: [Attribution-NonCommercial-NoDerivatives 4.0 International/Imenovanje-Nekomercijalno-Bez prerada 4.0 međunarodna](#)

Download date / Datum preuzimanja: **2024-06-24**



Repository / Repozitorij:

[Repository UHC Osijek - Repository University Hospital Centre Osijek](#)

**PRVE HRVATSKE ŠMJERNICE
ZA DIJAGNOSTIKU I LIJEČENJE KRIŽOBOLJE I LUMBOISHIALGIJE
MINIMALNO INVAZIVNIM PROCEDURAMA**

**FIRST GUIDELINES OF CROATIAN INTEREST GROUP
IN DIAGNOSING AND TREATING LOWER BACK AND RADICULAR PAIN
USING MINIMALLY INVASIVE DIAGNOSTIC AND THERAPEUTIC PROCEDURES**

KARLO HOURA, DARKO PEROVIĆ, DRAŽEN KVESIĆ, IVAN RADOŠ,
DAMIR KOVAČ, LEONARDO KAPURAL*

Deskriptori: Križobolja – etiologija, dijagnoza, kirurgija; Radikulopatija – etiologija, dijagnoza, kirurgija; Minimalno invazivni kirurški zahvati – metode; Smjernice; Hrvatska

Sažetak. Križobolja i lumboishialgija su značajni javnozdravstveni problemi. Troškovi operacijskog liječenja iznimno su visoki, a radno sposobni ljudi s ovim bolestima često izostaju s posla. Kroničnu križobolju najčešće uzrokuju degenerativne promjene intervertebralnog diska, malih zglobova i sakroilijakalnog zgloba, dok lumboishialgiju najčešće uzrokuje hernijacija intervertebralnog diska. Svaka minimalno invazivna dijagnostička procedura bolesnika predodređuje za specifični minimalno invazivni terapijski zahvat. Kod bolova u slabinskoj kralježnici uzrokovanih degenerativnim promjenama intervertebralnog diska, bolesniku se preporuča biakuplastika. Ukoliko je križobolja uzrokovana degenerativnim promjenama malih zglobova ili sakroilijakalnog zgloba, tada se primjenjuju procedure radiofrekventne neuroablacije. U slučajevima kada su akutna križobolja i lumboishialgija uzrokovane stenozom spinalnog kanala, a bolesnici nemaju klaudikacije, istima se preporučuju epiduralne steroidne injekcije. Bolesnici s kroničnom lumboishialgijom liječe se s nekom od metoda nukleoplastike ili im se može preporučiti perkutana radiofrekventna neuromodulacija. Svrha je ovih procedura, primjenom dugodjelujućih glukokortikoida i kratkodjelujućeg lokalnog anestetika, te primjenom radiofrekventne struje, bolesnika na duže vrijeme osloboditi bolova te mu poboljšati kvalitetu života.

Descriptors: Low back pain – etiology, diagnosis, surgery; Radiculopathy – etiology, diagnosis, surgery; Surgical procedures, minimally invasive – methods; Practice guidelines as topic; Croatia

Summary. Low back and radicular pain recently became a major public health problem. Medical expenses in general, and surgical procedures associated with overall care for the lower back pain are high and growing. Furthermore, these two chronic pain conditions are also leading causes for missed workdays. Degenerative changes of the intervertebral disc, facet joints, sacroiliac joint or disc herniation as described during imaging diagnostics may or may not be the cause of patients' lower back pain. Diagnostic blocks often precede further interventions in order to confirm or dispute a source of the lower back pain. Chronic lower back pain caused by painful intervertebral disc should be treated using biacuplasty. If the pain of the lumbar spine is caused by facet joints or sacroiliac joint, patient can be offered neuroablative procedures using radiofrequency. In cases where the low back and radicular pain are caused by the central and foraminal spinal stenosis patients are advised epidural steroid injections, unless claudications are present. Patients suffering from the chronic radicular pain may be treated with various nucleoplasty procedures or they may be offered percutaneous radiofrequency neuromodulation. The purpose of above advised procedures is to relieve patients' pain, allow optimal physical therapy, and improved functional capacity, consequently providing better quality of life.

Liječ Vjesn 2013;135:187–195

Križobolja i lumboishialgija, uz bolesti kardiovaskularnog sustava, ubrajaju se među najučestalije zdravstvene probleme. Statistički podatci upućuju na činjenicu da će tijekom svojega života oko osamdeset ili čak i više posto populacije barem jedanput imati izolirane boli u križima ili će se te boli iz donjeg dijela leđa širiti niz jednu ili obje noge.¹ Moderan način života, s premalo kretanja, povećanom učestalosti pretilosti, pušenjem te spretjeranim opterećenjima kralježnice tijekom svakodnevnoga rada i/ili sporta, povećava učestalost razvoja degenerativnih promjena na kralježnici. Križobolja i lumboishialgija tako su postale važan javnozdravstveni problem i u zapadnim razvijenim zemljama i u našoj zemlji jer su među vodećim uzrocima izostanka s posla radno sposobne populacije te na drugome mjestu kao najčešći razlog posjeta liječniku.² Iako većina prebrodi

akutnu fazu bolesti, njih oko 10% trpi kronične boli duže od 12 tjedana.³ Navedeni bolesnici trebaju kompleksnu medicinsku skrb i multidisciplinarni pristup liječnikâ više specijalnosti.

Križobolju i/ili lumboishialgiju uzrokuju različiti faktori. Kod ljudi mlađe životne dobi najčešće su to prekomjerna

* Specijalna bolnica Sv. Katarina, Zabok (dr. sc. Karlo Houra, dr. med.; Darko Perović, dr. med.), Poliklinika Lumbago, Zagreb (mr. sc. Dražen Kvesić, dr. med.), Klinički bolnički centar Osijek, Osijek (dr. sc. Ivan Radoš, dr. med.), Klinički bolnički centar Sestre milosrdnice, Zagreb (doc. dr. sc. Damir Kovač, dr. med.), Carolinas Pain Institute at Brookstown, Wake Forest Baptist Health, 605 Cotton Street, Winston-Salem, 27101, NC, SAD (prof. dr. sc. Leonardo Kapural, dr. med.)

Adresa za dopisivanje: Dr. sc. K. Houra, Specijalna bolnica Sv. Katarina, Bračak 8, 49210 Zabok, e-mail: khoural912@gmail.com
Primljeno 21. ožujka 2013., prihvaćeno 13. svibnja 2013.

opterećenja kralježnice koja uzrokuju akutne hernijacije intervertebralnog diska, dok su sporo progredirajuće degenerativne promjene kralježnice najčešći uzrok križobolje kod starije populacije. Uzroci kroničnih tegoba su: degenerativne bolesti diska i fasetnih zglobova kralježnice, problemi sakroilijakalnog zgloba, mekotkivne i koštane stenoze spinalnog kanala kralježnice te instabiliteti i deformiteti kralježnice. Uzrok križobolje mogu biti genetska predispozicija, manjak tjelesne aktivnosti, pretjerana tjelesna težina, pušenje, teži tjelesni rad, nepravilna obuća, ravna stopala, prevelika duševna napetost te kronični stres.⁴

Bol u slabinskom dijelu kralježnice može nastati naglo ili postepeno. S obzirom na trajanje ona može biti akutna, supkronična ili kronična. Križobolja može biti lokalizirana samo u donjem dijelu kralježnice ili se može pojasasto širiti prema naprijed, u kukove ili prepone te međunožje. Širenje boli iz donjeg dijela leđa moguće je u jednu ili obje noge, a takvu bol onda nazivamo lumboishialgijom.

Da bismo potvrdili točan izvor križobolje, a nakon temeljitoga neurološkog pregleda i adekvatne neuroradiološke obrade (MR), od presudne je važnosti napraviti indiciranu invazivnu dijagnostičku obradu. Tek nakon pozitivnih nalaza minimalno invazivnih dijagnostičkih procedura bolesniku se mogu predložiti specifični minimalno invazivni terapijski zahvati s ciljem smanjenja njegovih tegoba. U slučajevima kada se kod bolesnika radi o lumboishialgiji, odnosno kada je izraženija radikularna komponenta boli, nisu potrebne minimalno invazivne dijagnostičke procedure, nego se bolesnicima odmah može predložiti terapijska epiduralna primjena kortikosteroida.

Ciljevi rada

U Hrvatskoj za sada ne postoje jedinstvene i nedvosmislene smjernice za liječenje bolesnika s križoboljom i/ili lumboishialgijom minimalno invazivnim procedurama. Svjesni navedene činjenice i posljedične nužnosti definiranja takvih smjernica, autori su se, uz potporu Hrvatskoga vertebralnog društva i Hrvatskog društva za liječenje boli, odlučili za njihovu izradu. Njihova bi nedvosmislena primjena olakšala proces liječenja bolesnika s križoboljom i/ili lumboishialgijom te na taj način pomogla ne samo liječnicima različitih specijalnosti koji navedene bolesnike susreću u svakodnevnoj praksi nego i samim bolesnicima koji bi na različitim mjestima dobili identičnu uslugu koja se ne razlikuje od one koju dobivaju bolesnici u zapadnoj Europi ili bilo gdje u svijetu. Ovim smjericama nadalje želimo popularizirati ovaj, do sada u Hrvatskoj zanemareni, segment invazivne medicine kako bi se bolesnicima koji boluju od bolesti kralježnice mogla pružiti šira i kvalitetnija paleta medicinske skrbi, a u svrhu poboljšanja kvalitete života bolesnika s degenerativnim bolestima kralježnice.

Smjernice prikazane u ovome tekstu namijenjene su liječnicima obiteljske medicine, liječnicima medicine rada i sportske medicine, fizijatrima, neurolozima, reumatolozima, neurokirurzima, ortopedima, traumatolozima te anesteziolozima, kao i svim drugim specijalistima koji u svakodnevnoj praksi liječe bolesnike s akutnom i/ili kroničnom križoboljom i/ili lumboishialgijom.

Smjernice se odnose na odrasle bolesnike s akutnom i/ili kroničnom nespecifičnom križoboljom, s križoboljom mehaničkog uzroka, križoboljom uzrokovanom promjenama na malim zglobovima, SI zglobovima te s diskogenom križoboljom. Smjernice se ne odnose na bolesnike kod kojih bi križobolja bila uzrokovana traumom kralježnice, upalnim

bolestima ili primarnim, odnosno sekundarnim tumorima koji zahvaćaju kralježnicu. Nadalje, smjernice se odnose na bolesnike s lumboishialgijom uzrokovanom hernijacijama intervertebralnih diskusa te stenozom spinalnog kanala različite etiologije.

Smjernice su osmišljene na temelju medicine temeljene na dokazima, na temelju recentne medicinske literature te na temelju mišljenja i iskustva autorâ koji se u Hrvatskoj, u svakodnevnoj praksi koriste minimalno invazivnim dijagnostičkim i terapijskim procedurama u liječenju bolesnika s križoboljom i/ili lumboishialgijom.

Način rada

Dana 18. listopada 2011. godine u KBC-u Sestre milosrdnice, a u organizaciji Hrvatskoga vertebralnog društva, održan je simpozij pod naslovom: »Smjernice za dijagnostiku, konzervativno i invazivno/operacijsko liječenje križobolje«. Na navedenom je simpoziju, po dogovoru predstavnika iz različitih grana medicine, odnosno članova iz različitih stručnih društava Hrvatskoga liječničkog zbora, među kojima su najbrojniji bili fizijatri, neurolozi, neurokirurzi, kirurzi i drugi liječnici koji se bave bolestima kralježnice, donesen prijedlog smjernica za liječenje bolesnika s navedenom bolesti. Pri tome je jasno utvrđeno da minimalno invazivne dijagnostičke i terapijske procedure imaju svoje čvrsto i nedvosmisleno mjesto u algoritmu liječenja bolesnika s križoboljom i/ili lumboishialgijom. Ne ulazeći detaljnije u razradu drugih oblika liječenja bolesnika s križoboljom i/ili lumboishialgijom, autori ovoga teksta potrudili su se temeljito razraditi upotrebu samo minimalno invazivnih dijagnostičkih i terapijskih procedura unutar predloženih cjelokupnih smjernica za liječenje navedenih bolesti. Ako se minimalno invazivnim terapijskim procedurama ne postigne zadovoljavajući učinak, bolesniku se predlaže kirurško liječenje. U tu se svrhu, a ovisno o patologiji, mogu raditi mikrodissektomije, dekompresivne operacije te operacije fiksacije i stabilizacije.

Tablica 1. Kvaliteta dokaza koju je razvila Operativna grupa Sjedinjenih Američkih Država za preventivne usluge

Table 1. Quality of evidence developed by United States Preventive Services Task Force (USPSTF)

I	Dokazi dobiveni od barem jedne propisno kontrolirane, randomizirane studije ili više propisno vođenih dijagnostički točnih studija. / Evidence obtained from at least one properly randomized controlled trial or multiple properly conducted diagnostic accuracy studies.
II-1	Dokazi dobiveni od dobro dizajniranih kontroliranih studija bez randomizacije ili barem jedne propisno vođene dijagnostički točne studije adekvatne veličine. / Evidence obtained from one well-designed controlled trial without randomization or at least one properly conducted diagnostic accuracy study of adequate size.
II-2	Dokazi dobiveni od barem jedne propisno dizajnirane dijagnostički točne male studije. / Evidence obtained from at least one properly designed small diagnostic accuracy study.
II-3	Dokazi dobiveni iz više serija s intervencijom ili bez nje. Dramatični rezultati u nekontroliranim pokusima (kao rezultati početka upotrebe penicilina u 1940-im godinama). / Evidence obtained from multiple time series with or without the intervention. Dramatic results in uncontrolled experiments (such as the results of the introduction of penicillin treatment in the 1940s) could also be regarded as this type of evidence.
III	Mišljenja uglednih stručnjaka na temelju opisnih studija kliničkog iskustva i prikaza slučajeva ili izvješća stručnih povjerenstava. / Opinions of respected authorities, based on clinical experience descriptive studies and case reports or reports of expert committees.

Prihvaćeno i modificirano prema Operativnoj grupi Sjedinjenih Američkih Država za preventivne usluge.⁵⁴

/ Adapted and modifies from U.S. Preventive Services Task Force.⁵⁴

Tablica – Table 2. Razine preporuka / Grading recommendations

Stupanj preporuke/Opis / Grade of recommendation / Description	Koristi/Rizici / Benefit/Risk	Metodološka kvaliteta dokaza / Methodological quality of supporting evidence	Implikacije / Implications
1A/Snažna preporuka, dokazi visoke kvalitete / 1A/strong recommendation, high-quality evidence	Prednosti jasno nadmašuju rizik ili obrnuto / Benefits clearly outweigh risk and burdens, or vice versa	Randomizirane kontrolne studije bez važnih ograničenja ili nepobitni dokazi iz opservacijskih studija / RCTs without important limitations or overwhelming evidence from observational studies	Jaka preporuka, može se primijeniti na većinu bolesnika u većini situacija bez zadržke / Strong recommendation, can apply to most patients in most circumstances without reservation
1B/Snažna preporuka, dokazi umjerene kvalitete / 1B/strong recommendation, moderate quality evidence	Prednosti jasno nadmašuju rizik ili obrnuto / Benefits clearly outweigh risk and burdens, or vice versa	Randomizirane kontrolne studije s važnim ograničenjima (nedosljedni rezultati, metodološki nedostaci, neprecizne) ili iznimno jaki dokazi iz opservacijskih studija / RCTs with important limitations (inconsistent results, methodological flaws, indirect, or imprecise) or exceptionally strong evidence from observational studies	Jaka preporuka, može se primijeniti na većinu bolesnika u većini situacija bez zadržke / Strong recommendation, can apply to most patients in most circumstances without reservation
1C / Snažna preporuka, dokazi niske ili vrlo niske kvalitete / 1C/strong recommendation, low-quality or very low-quality evidence	Prednosti jasno nadmašuju rizik ili obrnuto / Benefits clearly outweigh risk and burdens, or vice versa	Opservacijske studije ili serije slučajeva / Observational studies or case series	Jaka preporuka koja se može izmijeniti kad postanu dostupni dokazi više kvalitete / Strong recommendation but may change when higher quality evidence becomes available
2A/Slaba preporuka, dokazi visoke kvalitete / 2A/weak recommendation, high-quality evidence	Prednosti su slične rizicima / Benefits closely balanced with risks	Randomizirane kontrolne studije bez važnih ograničenja ili nepobitni dokazi iz opservacijskih studija / RCTs without important limitations or overwhelming evidence from observational studies	Slaba preporuka, najbolja se primjena može razlikovati ovisno o okolnostima, bolesnicima ili društvenim vrijednostima / Weak recommendation, best action may differ depending on circumstances or patients' or societal values
2B/Slaba preporuka, dokazi umjerene kvalitete / 2B/weak recommendation, moderate-quality evidence	Prednosti su slične rizicima / Benefits closely balanced with risks	Randomizirane kontrolne studije s važnim ograničenjima (nedosljedni rezultati, metodološki nedostaci, neprecizne) ili iznimno jaki dokazi iz opservacijskih studija / RCTs with important limitations (inconsistent results, methodological flaws, indirect, or imprecise) or exceptionally strong evidence from observational studies	Slaba preporuka, najbolja se primjena može razlikovati ovisno o okolnostima, bolesnicima ili društvenim vrijednostima / Weak recommendation, best action may differ depending on circumstances or patients' or societal values
2C/Slaba preporuka, dokazi niske i vrlo niske kvalitete / 2C/weak recommendation, low-quality or very low-quality evidence	Nesigurnost u procjeni prednosti i rizika. Prednosti i rizici mogu biti slični / Uncertainty in the estimates of benefits, risks, and burden; benefits, risk, and burden may be closely balanced	Opservacijske studije ili serije slučajeva / Observational studies or case series	Jako slaba preporuka, druge su mogućnosti jednako razumne / Very weak recommendations; other alternatives may be equally reasonable

Prihvaćeno i modificirano prema⁵³ / Adapted and modified from⁵³

Jačina razine dokaza podijeljena je u pet kategorija, odnosno u razinu I do III s napomenom da razina II ima tri podskupine. Navedeno je prikazano u tablici 1. Razine preporuka podijeljene su u šest kategorija i prikazane su u tablici 2.

Definicija pojmova

Kako bismo izbjegli eventualne nesporazume, smatrali smo da na početku ovoga teksta treba jasno i nedvosmisleno definirati osnovne pojmove na koje se smjernice odnose.

Križobolju definiramo kao lokalnu, najčešće pojasastu, bol u slabinskom dijelu leđa od rebara do gluteusa koja najčešće ne iradira u noge. U slučaju širenja boli u noge ona najčešće ne ide ispod razine koljena. Ishialgijom ili radikularnom boli nazivamo bol koja se iz slabinske kralježnice širi u jednu ili obje noge duž jednog ili više dermatoma. Ako je bol praćena neurološkim poremećajima kao što su ispad osjeta ili motorike, tada govorimo o radikulopatiji. Ako se radikularna bol pojavljuje zajedno s križoboljom, tada govorimo o lumboishialgiji.

Minimalno invazivnim procedurama nazivamo zahvate koji se izvode u lokalnoj anesteziji s ciljem dijagnosticiranja uzroka boli vezanih za kralježnicu ili s ciljem njihova liječenja. Postupci otkrivanja anatomskih uzroka boli nazivaju se dijagnostičke procedure ili intervencije, a postupci lije-

čenja bolnih stanja kralježnice nazivaju se terapijske procedure ili intervencije. U dijagnostičke procedure ubrajaju se anesteziranje medijalnih ogranaka stražnje grane slabinskih spinalnih živaca zaduženih za inervaciju fasetnih (zigoapofizealnih) zglobova, anesteziranje samih spinalnih živaca, anesteziranje sakroilijakalnog (SI) zgloba te stimulacijska i anestetička diskografija.⁵ U terapijske minimalno invazivne procedure ubrajaju se epiduralne injekcije steroida, perkutana radiofrekventna (RF) neuroablacija medijalnih ogranaka stražnje grane spinalnih živaca koji inerviraju fasetne zglobove, perkutana RF neuroablacija lateralnih ogranaka stražnje grane sakralnih spinalnih živaca koji inerviraju stražnji dio kapsule SI zgloba, perkutana pulsna radiofrekventna (PRF) neuromodulacija spinalnih živaca, biakuplastika te intradiskalne procedure koje se skupnim imenom nazivaju nukleoplastike.⁶

Sve se ove vrste procedura izvode u posebno opremljenoj operacijskoj dvorani za intervencije uz obaveznu uporabu mobilnoga rendgenskog uređaja (C-luka) ili mobilnog ultrazvuka te obaveznu primjenu kontrastnog sredstva. Na ovaj se način u svakom trenutku tijekom izvođenja procedure može točno odrediti položaj vrha igle, elektrode ili drugog instrumenta. Nakon završetka intervencije i potrebnog perioda opservacije bolesnik samostalno odlazi kući, ali uvijek u pratnji odrasle osobe.

Vrsta križobolje ovisno o anatomskim strukturama

Prema anatomskim strukturama izvore boli vezane za kralježnicu ugrubo možemo podijeliti na boli uzrokovane oštećenjem intervertebralnog diska, boli uzrokovane degenerativnim promjenama fasetnih zglobova ili sakroilijakalnog zgloba te na boli uzrokovane stenozom spinalnog kanala. Najčešći uzrok mekotkivne stenozе kod mlađih bolesnika jest hernijacija intervertebralnog diska, dok je hipertrofija žutog ligamenta najčešći uzrok mekotkivne centralne stenozе kod starijih bolesnika.

Diskogena križobolja

Diskogena je križobolja uzrokovana oštećenjem anulusa fibrosusa intervertebralnog diska te umnažanjem nociceptora, receptora za bol u samom intervertebralnom disku. Normalno se u vanjskoj trećini anulusa nalaze nociceptori sposobni za prenošenje bolnih impulsa.⁷⁻⁹ Drugi su istraživači dokazali da se živčani završetci kod degenerativno promijenjenog intervertebralnog diska mogu naći čak i u dubljim slojevima anulusa fibrosusa te čak i nukleusa pulpozusa.^{10,11}

Kod ove vrste križobolje bolnost je najjača u sjedećem položaju ili kod fleksije kralježnice jer se pri tome postiže najveći intradiskalni tlak u intervertebralnom disku. Bolnost popušta pri ustajanju ili kod ekstenzije kralježnice te se značajno smanjuje prilikom odmora u horizontalnom položaju. Najčešće se javlja kod mlađe populacije ljudi i nakon dizanja teških tereta. Magnetska rezonancija (MR) slabinske kralježnice upućuje na degenerativno primijenjeni »crni« disk te se katkad u T2-vremenu mogu vidjeti zone povišenog intenziteta u području ruptur vlakana anulusa. Kako velik broj ljudi koji nemaju križobolju ima barem jedan degenerativno promijenjeni lumbalni disk, jedina dijagnostička procedura koja može potvrditi prisutnost diskogene boli jest stimulacijska diskografija.¹²

Križobolja uzrokovana degenerativnim promjenama fasetnih zglobova

Bolesnici koji pate od križobolje uzrokovane degenerativnim promjenama malih zglobova čine oko 15% sveukupne populacije bolesnika koji se žale na bolnost u donjem dijelu leđa.¹³

Ova vrsta križobolje po svojim je karakteristikama vrlo slična diskogenoj križbolji. Ipak, klasičnim se kliničkim i neurološkim pregledom te anamnezom ova dva stanja u većini slučajeva mogu razlikovati. Kod križobolje uzrokovane degenerativnim promjenama malih zglobova bolnost se pojačava kod hiperekstenzije s lateralnom fleksijom kralježnice, a smanjuje se kod same fleksije kralježnice. Bolnost se smanjuje pri sjedenju, a izrazito se povećava pri ustajanju iz sjedećeg položaja. Za razliku od diskogene boli, ova se križobolja ne pojačava kod kašljanja ili u drugim situacijama kada se povećava tlak u disku. Bolesnici s ovom vrstom križobolje također navode osjećaj bolnosti na palpaciju zahvaćenih malih zglobova. Ova vrsta križobolje karakteristična je za osobe starije životne dobi iako nije isključeno da od nje mogu bolovati i mlađe osobe. Bol se rijetko širi ispod koljena, ali je moguća u stražnjoj strani natkoljenice, kuku, međunožju te u glutealnoj regiji.¹³

Ne postoji, međutim, nikakva slikovna pretraga koja bi na temelju prikaza anatomije malih zglobova mogla sa sigurnosti potvrditi da su baš oni uzrok tegoba. Točna se dijagnoza, kao i kod diskogene boli može postaviti jedino i

samo invazivnom dijagnostičkom procedurom tijekom koje se kratkodjelujućim lokalnim anestetikom blokiraju živčani završetci zaduženi za inervaciju malih zglobova.¹⁴

Križobolja uzrokovana degenerativnim promjenama sakroilijakalnog zgloba

Temeljem podataka iz kontroliranih studija prevalencija križobolje uzrokovane od strane sakroilijakalnog zgloba kreće se između 13 i 30%.^{15,16} Kod osoba kod kojih je prethodno učinjena lumbosakralna fuzija sakroilijakalni je zglob izvor križobolje u 30 do 35% slučajeva.^{17,18} Kao ni za ostale vrste križobolje, ni za ovu vrstu ne postoje specifični klinički testovi kojima bi se sa stopostotnom sigurnosti sakroilijakalni zglob mogao potvrditi kao izvor tegoba.^{16,19,15} Od široke palete kliničkih testova kojima se ispituje bolnost uzrokovana oštećenjima SI zgloba najčešće su u upotrebi Faber-Patricov i Gaenselov test te pritisak na Fortinovu točku. Ako se izvedu tri i više testova prilikom pregleda bolesnika, osjetljivost za prepoznavanje boli od strane SI zgloba može se povećati iznad 90%. Egzaktno potvrđivanje sakroilijakalnog zgloba kao izvora križobolje nije moguće izoliranom upotrebom slikovnih radioloških pretraga kao što su klasične rendgenske snimke, SPECT ili MR.^{20,21} Jedina prava dijagnostička metoda koja nam nedvosmisleno to može potvrditi jest ponovljeno (dva puta) aneziriranje navedenog zgloba, odnosno aneziriranje lateralnih grana sakralnih spinalnih živaca koje ga inerviraju.^{22,23} Križobolja uzrokovana oštećenjem sakroilijakalnog zgloba prisutna je isto tako u žena koje su imale više vaginalnih porođaja ili kod osoba koje su pretrpjele ozljede zdjelice. Najčešće se manifestira lokalnom bolnošću iznad SI zgloba (Fortinova točka) te bolnošću u donjem dijelu leđa ispod razine petoga lumbalnog kralješka, iako je opisana i bolnost u glutealnoj regiji i stražnjem dijelu natkoljenice. Kod 20% bolesnika bol ide distalnije od koljena te se većina oboljelih žali da se bol pojačava nakon dužeg stajanja.

Lumboishialgija i klaudikacije uzrokovane stenozom spinalnog kanala

Stenoza spinalnog kanala kronična je degenerativna bolest kralježnice koja rezultira suženjem kralježničnog kanala te vertebralnih otvora. Kao i većina degenerativnih bolesti kralježnice i stenoza spinalnog kanala počinje bolešću intervertebralnog diska. Stenozu kralježničnog kanala prema mjestu suženja dijelimo na centralnu i lateralnu, odnosno foraminalnu. Protrudirani ili ekstrudirani degenerativno promijenjeni intervertebralni disk najčešći je uzrok kompresije korijena spinalnog živca kod mlađih osoba. Kod starijih je ljudi, pak, najčešći uzrok stenozе spinalnog kanala te posljedične kompresije na živčane elemente, hipertrofija žutog ligamenta i/ili hipertrofija malih zglobova. Navedeno zadržavanje žutog ligamenta i malih zglobova također je posljedica inicijalne degeneracije intervertebralnog diska.

Bez obzira na uzrok stenozе spinalnog kanala, navedena se bolest najčešće manifestira nespecifičnom boli u slabinskoj kralježnici, dok se neurogene klaudikacije javljaju kod uznapredovale stenozе. Boli u nogama pojačavaju se stajanjem ili nakon kraćeg hodanja, a popuštaju nakon kraćeg odmora i sjedenja. U pojedinim se dermatomima mogu javiti parestezije ili hipestezije, miotatski refleksi (MTR) najčešće su oslabljeni, javlja se kronična radikularna bol i kronična radikulopatija, a u uznapredovaloj fazi bolesti dolazi do gubitka motorike te ispada funkcije sfinktera.

Minimalno invazivne dijagnostičke procedure

Stimulacijska diskografija

Indikacija za ovu vrstu procedure kronična je diskogena križobolja u trajanju od 4 do 6 mjeseci koja može i ne mora biti praćena lumboishialgijom, a refraktorna je na konzervativnu terapiju. Procedura se također izvodi u slučajevima kada kod bolesnika postoje dva ili više degenerativno promijenjena intervertebralna diska pa je potrebno točno utvrditi koji je od njih simptomatski kako bi se na pravovaljanoj razini mogla primijeniti adekvatna terapijska metoda u svrhu liječenja. Kako bi rezultati stimulacijske diskografije bili što vjerodostojniji, proceduru je potrebno izvoditi po točno definiranim pravilima i smjernicama Međunarodnog udruženja za intervencije na kralježnici (*International Spine Intervention Society – ISIS*).²⁵ Na temelju kriterija kvalitete dokaza opisanih u tablici 1. razina dokaza za stimulacijsku diskografiju iz dostupne je medicinske literature II-2.²

Anesteziranje medijalnih ogranaka stražnje grane slabinskih spinalnih živaca

Indikacija za ovu minimalno invazivnu dijagnostičku proceduru kronična je križobolja koja traje duže od 4 do 6 mjeseci, a koja ne prolazi na konzervativnu terapiju te kod koje je na temelju kliničkog pregleda i anamneze postavljena sumnja da je bolnost uzrokovana bolešću malih zglobova. Medijalni ogranaci dorzalnih grana spinalnih živaca inerviraju vezivnu čahuru malih zglobova, njihovu sinovijalnu membranu, kao i hrskavična zglobna tijela.¹³ Svako rastezanje ili kompresija vezivne čahure malih zglobova uzrokuje aktivaciju njezinih nociceptora te prijenos bolnih podražaja prema mozgu.^{24,25} Svaki je zigoapofizealni zglob inerviran dvama medijalnim ogranacima: jednim medijalnim ogranakom primarne stražnje grane spinalnog živca iste razine i jednim medijalnim ogranakom primarne stražnje grane spinalnog živca od nivoa iznad. Tako je recimo donji pol zgloba L4-L5 inerviran od medijalnog ogranka dorzalne grane spinalnog živca L4, dok je njegov gornji pol inerviran od medijalnog ogranka dorzalne grane spinalnog živca L3.¹³ Navedeni se živčani ogranaci stoga blokiraju na bazi transverzalnih nastavaka kralježaka L5 i L4. Dorzalna grana petoga slabinskog spinalnog živca razlikuje se po svom anatomske položaju od ostalih ogranaka. Na svome putu prema kaudalno ona prolazi u sulkusu između ala sakruma i gornjega zglobnog nastavka S1-kralješka pa je upravo to mjesto gdje se on anestezira.^{26,27} Na temelju kriterija kvalitete dokaza opisanih u tablici 1. razina dokaza za anesteziranje medijalnih ogranaka stražnje grane spinalnih živaca iz dostupne je medicinske literature I ili II-1.² Razine preporuke za navedenu su proceduru 1B i 1C.²

Anesteziranje SI zgloba

Indikacija za anesteziranje SI zgloba kronična je križobolja za koju smo kliničkim pregledom i anamnezom postavili sumnju da je bolnost uzrokovana degenerativnim promjenama sakroilijakalnog zgloba. Prvi je postupak intraartikularna primjena kratkodjelujućega lokalnog anestetika te dugodjelujućeg glukokortikoida. Rezultata blokade može biti nekoliko. Ako bol kratkoročno prestane, zaključujemo da bolesnik reagira na lokalni anestetik. Posljedično zaključujemo da je SI zglob izvor boli. Ako boli prestanu na duže vrijeme, zaključujemo da je bolesnik reagirao na glukokortikoidni preparat te da je uzrok boli također SI zglob. U potonjem se slučaju potvrđuje da je etiologija boli primarno upalnog karaktera. Ako je bolesnik reagirao na lokal-

ni anestetik, a nije reagirao na glukokortikoid, može mu se preporučiti anesteziranje lateralnih ogranaka sakralnih spinalnih živaca. U ovom se slučaju radi blokada dorzalne grane L5 i lateralnih ogranaka dorzalnih grana spinalnih živaca S1 i S2. Ako navedena blokada bude pozitivna, bolesniku se preporučuje radiofrekventna neuroablacija navedenih spinalnih živaca. Na temelju kriterija kvalitete dokaza opisanih u tablici 1. razina dokaza za anesteziranje SI zgloba iz dostupne je medicinske literature II-2.² Razina preporuke za navedenu je proceduru 1A.^{28,29}

Anesteziranje spinalnih živaca

Anesteziranje lumbalnih ili sakralnih (najčešće S1) spinalnih živaca označava minimalno invazivnu dijagnostičku proceduru tijekom koje se aplicira mala količina lokalnoga kratkodjelujućeg anestetika u neposrednu blizinu spinalnog živca s ciljem njegova anesteziranja. Ovisno o anatomskom pristupu, konačni položaj vrha igle može biti retroneuralni, kada se vrh spinalne igle nalazi kaudalno i iza živca, ili može biti supraneuralni, kada se vrh igle nalazi iznad željenoga spinalnog živca.

Navedenim se postupkom kratkotrajno prekida provođenje bolnih impulsa kroz spinalni živac nakon čega se promatra subjektivni odgovor bolesnika koji se bilježi u posebnom obrascu. Procedura se izvodi u slučajevima kada se neuro-radiološkom obradom kod bolesnika s lumboishialgijom nađu multiple protruzije intervertebralnih diskova pa se ne može sa sigurnosti odrediti koja je od njih klinički značajna.³⁰ Procedura se provodi i kod svih drugih stanja kada kliničkim pregledom ne možemo sa sigurnosti utvrditi koji spinalni živac uzrokuje lumboishialgiju. Koristeći se vizualnom analognom skalom (VAS), bolesnik nakon procedure zapisuje subjektivan osjećaj boli u poseban obrazac koji se naziva dnevnik boli. Pozitivnim odgovorom na ovu vrstu blokade smatra se potpuni prestanak boli u inervacijskom području anesteziranog živca ili njezino značajno (80%) smanjenje koje se podudara s trajanjem učinka lokalnog anestetika. Ako se bol nije značajno smanjila ili nije potpuno prestala, zaključujemo da anestezirani živac nije izvor boli te se odlučujemo za blokadu susjednoga spinalnog živca. Na temelju kriterija kvalitete dokaza opisanih u tablici 1. razina dokaza za anesteziranje spinalnih živaca iz dostupne je medicinske literature II-3.²

Minimalno invazivne terapijske procedure

Procedura anuloplastike

Kronična diskogena bol, verificirana pozitivnim nalazom provokacijske diskografije, koja traje duže od 4 do 6 mjeseci i ne prestaje na konzervativnu terapiju indikacija je za biakuplastiku.³¹ Svrha je biakuplastike denaturirati, odnosno toplinskom energijom oštetiti patološki umnožene nociceptore u anulusu fibrosusu. Toplinska se energija razvija upotrebom bipolarne radiofrekventne (RF) struje.³² Na taj se način onemogućuje centripetalni prijenos bolnih impulsa. Za biakuplastiku nisu pogodni bolesnici koji imaju ekstruziju diska ili značajnu spinalnu stenozu.³³ Visina intervertebralnog diska također mora biti očuvana više od 50% jer se inače biakuplastika ne može izvesti zbog opasnosti od toplinskog oštećenja pokrovnih ploha kralježaka.³⁴ Maksimalna temperatura postiže se u sredini bipolarne lezije, između dvije elektrode te dostiže 75 °C, a bipolarno se oštećenje učini u trajanju od 15 min. Brzina podizanja temperature dok se ne postigne vršna temperatura iznosi 2–3 °C/min.³⁴ Učinak biakuplastike ovisi o pojedinoj osobi, ali u

najvećem broju slučajeva traje duže od godinu dana.³⁵ Na temelju kriterija kvalitete dokaza opisanih u tablici 1. razina dokaza za procedure anuloplastike iz dostupne je medicinske literature I.³⁵

Perkutana radiofrekventna (RF) neuroablacija medijalnih ogranaka stražnje grane spinalnih živaca

Indikacija za ovu minimalno invazivnu terapijsku proceduru kronična je križobolja koja ne prolazi na konzervativnu terapiju, a kod koje je, na temelju pozitivne blokade medijalnih ogranaka dorzalnih grana spinalnih živaca te kliničkog pregleda i anamneze, potvrđeno da bolnost uzrokuju degenerativno promijenjeni mali zglobovi. Toplinsko se oštećenje, upotrebom RF struje, postiže vršnom temperaturom od 80 do 90 °C u trajanju od 60 do 90 sekundi.³⁶ Na temelju kriterija kvalitete dokaza opisanih u tablici 1. razine dokaza za perkutanu RF neuroablaciju medijalnih ogranaka stražnje grane spinalnih živaca iz dostupne su medicinske literature II-2 i II-3.² Razina preporuke za navedenu je proceduru 1C.²

Perkutana radiofrekventna (RF) neuroablacija lateralnih ogranaka stražnje grane sakralnih živaca

Indikacije za provođenje perkutane radiofrekventne neuroablacije lateralnih ogranaka sakralnih spinalnih živaca pozitivni su nalazi prethodne intraartikularne anestezije SI zgloba te anestezije navedenih živčanih ogranaka djelovanjem kratkodjelujućeg anestetika.³⁹ Oštećenja se postižu monopolarnom ili bipolarnom tehnikom. Na temelju kriterija kvalitete dokaza opisanih u tablici 1. razina dokaza za perkutanu RF neuroablaciju lateralnih ogranaka stražnje grane sakralnih živaca iz dostupne je medicinske literature II-3. Razina preporuke za navedenu je proceduru 1B.^{28,29}

Epiduralne steroidne injekcije (ESI)

Epiduralne steroidne injekcije spadaju među najčešće minimalno invazivne procedure u liječenju bolesnika s lumbosialgijom. Mogu se davati s pomoću nekoliko anatomske pristupa pa ih tako dijelimo na transforaminalne, interlaminarne i kaudalne epiduralne steroidne injekcije.

Transforaminalnim epiduralnim steroidnim injekcijama nazivamo minimalno invazivne terapijske procedure tijekom kojih se kroz foramen u prednji epiduralni prostor, neposredno u blizinu korijena spinalnih živaca, pod kontrolom mobilnoga rendgenskog uređaja i uz prethodno davanje kontrastnog sredstva, aplicira dugodjelujući glukokortikoid te kratkodjelujući lokalni anestetik. Navedenim se postupkom smanjuje upalna reakcija i otok pritisnutog živca.⁴⁰ Upalna reakcija, kao odraz protrudiranog nukleusa pulpozusa koji je došao u kontakt sa spinalnim živcem, uzrokovana je neurofiziološkim i histološkim promjenama koje za sada još nisu do kraja razjašnjene.³⁹ Glukokortikoidi smanjuju morfološke i funkcionalne promjene spinalnog živca,⁴⁰ dok lokalni anestetik reducira bol.⁴¹ Rezultati ovih terapijskih procedura bolji su kod akutnih lumbosialgija te onih koje su uzrokovane mekotiivnim kompresijama gdje ne postoji jaka mehanička kompresija na spinalni živac.⁴² Učinkovitost ove procedure, koja kod bolesnika sa spinalnom stenozom znatno reducira subjektivni osjećaj boli, iznosi 38%, dok kod bolesnika s kompresijom na korijene spinalnih živaca uzrokovanom protrudiranim diskom iznosi 80%.⁴⁵ Ovaj je način primjene glukokortikoida puno selektivniji te se rabi u slučajevima kada smo jasno definirali samo jedan simptomatski spinalni živac kao generator boli.

Interlaminarna primjena steroidnih injekcija upotrebljava se u situacijama kada se bolesnici žale na obostranu lumbosialgiju uzrokovanu centralnom stenozom spinalnog kanala ili u slučajevima kada se ne može sa sigurnosti utvrditi koji je spinalni živac uzrok boli. Interlaminarni se pristup također primjenjuje u slučajevima kada se transforaminalnim pristupom ne može doći na željeno mjesto zbog opsežnih degenerativnih promjena malih zglobova. Za razliku od transforaminalnog pristupa kojim se lijekovi apliciraju u prednji epiduralni prostor, ovim pristupom glukokortikoidi i lokalni anestetik daju se u stražnji epiduralni prostor.^{44,45}

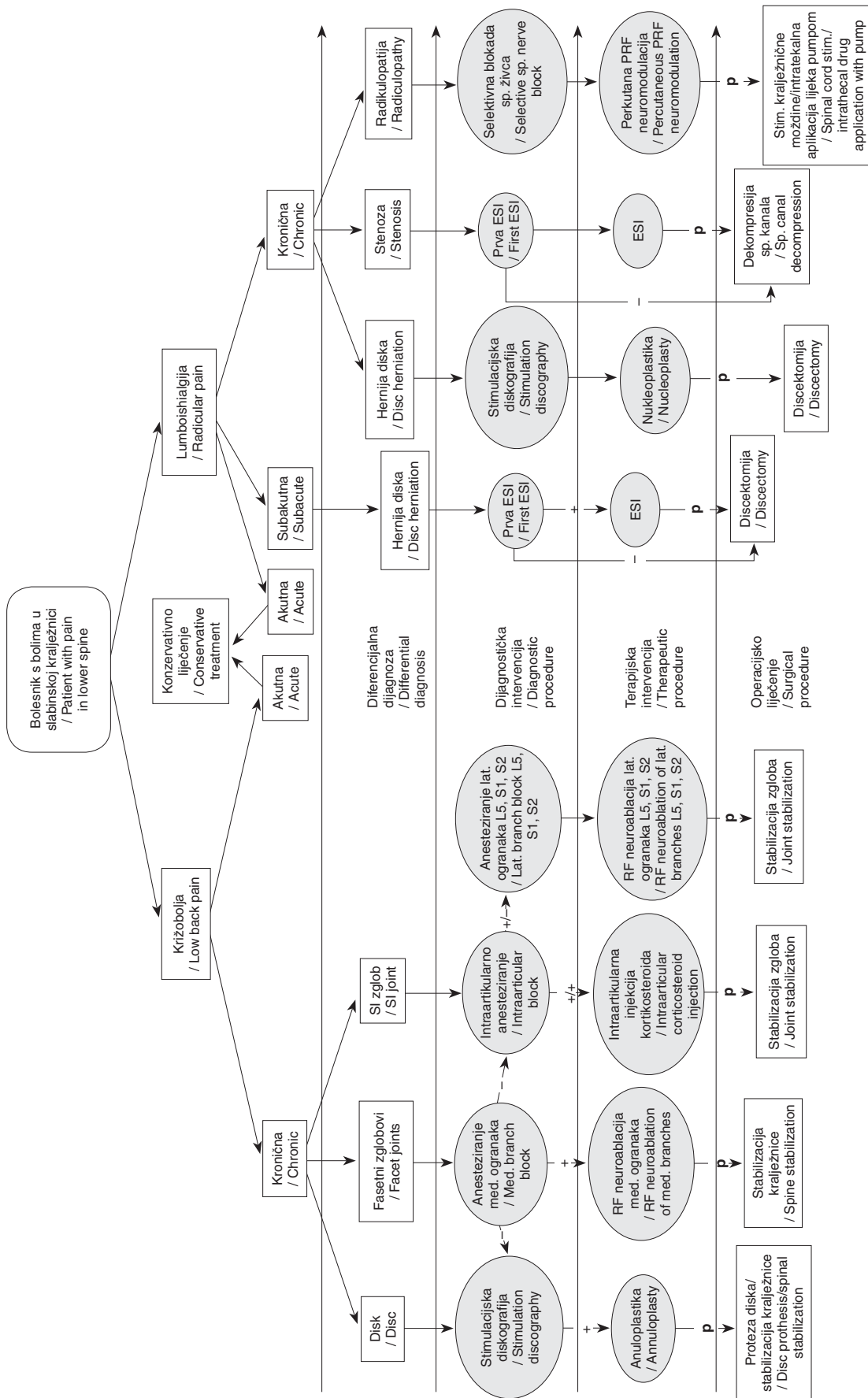
Kaudalne epiduralne steroidne injekcije tehnički se najjednostavnije izvode te se rabe u slučajevima kada se zbog opsežnih degenerativnih promjena ili deformiteta na kralježnici ne može na drugi način ući u epiduralni prostor ili kad je potrebno aplicirati steroid u područje više sakralnih živaca. Kao i kod ostalih epiduralnih steroidnih injekcija, ovim se pristupom pomaže bolesnicima koji imaju primarnu radikularnu simptomatologiju.

Na temelju kriterija kvalitete dokaza opisanih u tablici 1. razina dokaza za transforaminalne epiduralne steroidne injekcije u liječenju kronične križobolje i radikularne boli iz dostupne je medicinske literature II-1 za kratkotrajne učinke (do 6 mjeseci) i II-2 za dugotrajne učinke (duže od 6 mjeseci). Razina preporuka za transforaminalne epiduralne steroidne injekcije u liječenju kronične križobolje i radikularne boli jest 1C. Na temelju kriterija kvalitete dokaza opisanih u tablici 1. razine dokaza za kaudalne epiduralne steroidne injekcije u liječenju bolesnika sa spinalnom stenozom, postlaminektomijskim sindromom te bolesnika s križoboljom uzrokovanom hernijacijom diska i radikulitisom iz dostupne su medicinske literature II-1 i II-2. Razina preporuka za kaudalne i interlaminarne epiduralne steroidne injekcije u liječenju diskogene križobolje ili križobolje s hernijom diska i radikulitisom jest 1A ili 1B. Razina preporuka za kaudalne i interlaminarne epiduralne steroidne injekcije u liječenju bolesnika sa spinalnom stenozom i bolesnika s postlaminektomijskim sindromom jest 1B ili 1C.²

Procedure nukleoplastike

U skupinu nukleoplastika ubrajaju se različite minimalno invazivne procedure kojima se na raznovrsne načine smanjuje intradiskalni tlak te se na taj način posljedično umanjuje kompresija na spinalni živac. Indikacija za navedene procedure je manja hernijacija diska kod koje je održan integritet anulusa fibrosusa. Koblacija je procedura koja uključuje uporabu niskih radiofrekventnih valova čime se u disku generira plazmatsko polje koje razbija molekule unutar nucleusa pulposusa. Navedeno uzrokuje smanjenje 10 do 20% volumena diska.⁴⁶ Perkutana laserska dekompresija diska (PLDD) minimalno je invazivna terapijska metoda tijekom koje se rabi laserska energija za evaporaciju vode u tkivu diska. Navedeno posljedično uzrokuje smanjenje intradiskalnog tlaka. Osim smanjenja tlaka u intervertebralnom disku dolazi i do stvaranja stabilnog intradiskalnog ožiljka koji sprječava novu hernijaciju.⁴⁷ Intradiskalna dekompresija može se postići i fizičkim uklanjanjem tkiva diska perkutanom putem. Za navedenu su svrhu različite tvrtke izradile više sličnih uređaja. Svima im je zajedničko da na vrhu imaju svrdlo koje se okreće velikom brzinom, a pri tome svojim oštrim bridovima otkida komadiće tkiva diska koji se potom uklanjaju u posebne spremnike.

Na temelju kriterija kvalitete dokaza opisanih u tablici 1. razina dokaza za procedure nukleoplastike iz dostupne je



Legenda/Legend:

»-« – negativan test/negative test, »+« – pozitivan test/positive test, »+/-« – pozitivan test na anestetik i glukokortikoid/positive test to anesthetic and glucocorticoids, »+/-« – pozitivan test na anestetik, ali negativan na glukokortikoid/positive test to anesthetic but negative to glucocorticoids, p – povrat ili pojačanje boli unatoč ponovljenom liječenju spinalnom intervencijom/reoccurrence or amplification of pain despite repeated treatment with spinal procedure, RF – radiofrekventna/radiofrequency, SI – sakroilijakalni/sacroiliac, ESI – epiduralna steroidna injekcija/epidural steroid injection

Slika 1. Postupnik dijagnostičkih i terapijskih minimalno invazivnih procedura na kralježnici
Figure 1. Algorithm of diagnostic and therapeutic minimally invasive spine procedures

medicinske literature II-2.² Razina preporuka za PLDD je 1C, dok je razina preporuke za ostale metode nukleoplastike u liječenju radikularne boli uzrokovane protruzijom diska 2B.² Za metode nukleoplastike koje se baziraju na mehaničkom odstranjenju diska, a koje bi se rabile u liječenju radikularne boli uzrokovane protruzijom diska, autorima za sada u dostupnoj literaturi nisu poznate razine preporuka.

Perkutana pulsna radiofrekventna (PRF) neuromodulacija spinalnih živaca i spinalnih ganglija

Pulsna radiofrekventna neuromodulacija spinalnih živaca i spinalnih ganglija zasniva se na primjeni kratkih impulsa visokofrekventne struje čime se stvara električno polje koje utječe na promjene živčanih stanica modulirajući ionske voltažne kanale, a bez efekta neuroablacije živčanih vlakana.⁵⁰ Točan mehanizam djelovanja još nije do kraja utvrđen, ali je poznato da se biološki učinak PRF-a očituje na C-vlaknima i aktivacijom stanica u dorzalnom rogu kralježnične moždine, što pojačava inhibiciju ulaznih putova vlaknima koja prenose osjet boli, a funkcija drugih senzornih i motornih vlakana ostaje nepromijenjena.^{49,50} U kliničkoj se praksi upotrebljava struja napona 45 V, pri čemu se u jednoj sekundi daju dva pulsa u trajanju od 20 ms, koja postiže zagrijavanje tkiva do 44 °C i ne izaziva ireverzibilno oštećenje neurona. Ova se minimalno invazivna metoda preporučuje kod bolesnika koji boluju od kronične lomboishialgije ili kronične radikulopatije koja je refraktorna na uobičajenu medikamentnu terapiju i konzervativno liječenje.

Razina dokaza za ovu proceduru iz dostupne medicinske literature jest II-3.⁵¹ Nema zabilježenih neuroloških komplikacija. Preporučuje se primjena u manjim skupinama bolesnika.

Zaključak

Križobolja i lomboishialgija spadaju među vodeće bolesti modernoga društva. Iako slične po svojoj simptomatologiji, križobolju i lomboishialgiju uzrokuju bolesti različitih anatomskih struktura kralježnice, što otežava njihovu pravovaljanu dijagnostiku, a potom i adekvatan izbor liječenja. Upravo je stoga potreban standardiziran i logičan algoritam dijagnostičkih i terapijskih minimalno invazivnih procedura koje su svoje mjesto u liječenju bolesnika s križoboljom i/ili lomboishialgijom našle nakon neuspjeloga konzervativnog liječenja, a prije operacijskih postupaka. Liječnici različitih specijalnosti, koji se u svakodnevnom radu skrbe za bolesnike s križoboljom i/ili lomboishialgijom, trebali bi stoga, u najmanju ruku, biti upoznati s ovim smjericama kako bi opisane minimalno invazivne dijagnostičke i terapijske procedure mogli ponuditi svojim bolesnicima te ih uputiti kolegama koji se njima bave. S druge strane, liječnici koji izvode navedene minimalno invazivne dijagnostičke i terapijske procedure trebali bi ih činiti na identičan način, poštujući iste indikacije i način njihova provođenja, kako bi svi bolesnici dobili jednaku medicinsku skrb gdje god se našli.

Sve minimalno invazivne dijagnostičke i terapijske procedure koje se upotrebljavaju u dijagnosticiranju i liječenju bolesnika koji boluju od križobolje i/ili lomboishialgije navedene su u algoritmu prikazanom na slici 1.

LITERATURA

- Rubin DJ. Epidemiology and risk factors for spine pain. *Neurol Clin* 2007;25(2):353–71.
- Manchikanti L, Boswell MV, Singh V i sur. Comprehensive evidence-based guidelines for interventional techniques in the management of chronic spinal pain. *Pain Phys* 2009;12:699–802.
- Freburger JK, Holmes GM, Agans RP i sur. The rising prevalence of chronic low back pain. *Arch Intern Med* 2009;169(3):251–8.
- Hoy D, Brooks P, Blyth F, Buchbinder R. The epidemiology of low back pain. *Best Pract Res Clin Rheumatol* 2010;24(6):769–81.
- Houra K, Perović D, Radić A, Bartolek Hamp D, Vukas D, Ledić D. Minimally invasive procedures in diagnosis of low back and radicular pain. *Med Flumin* 2012;48(3):247–58.
- Houra K, Perović D, Radić A, Bartolek Hamp D, Vukas D, Ledić D. Minimally invasive procedures in treatment of low back and radicular pain. *Med Flumin* 2012;48(3):259–70.
- Bogduk N, Tynan W, Wilson AS. The nerve supply to the human lumbar intervertebral discs. *Anat* 1981;132:39–56.
- Yoshizawa H, O'Brien JP, Thomas-Smith W, Trumper M. The neuropathology of intervertebral discs removed for low-back pain. *J Pathol* 1980;132:95–104.
- Kottinen YT, Gronblad M, Antti-Poika I i sur. Neuroimmunohistochemical analysis of peridiscal nociceptive neural elements. *Spine* 1990;15:383–6.
- Freemont AJ, Peacock TE, Goupille P, Hoyland JA, O'Brien J, Jayson MI. Nerve ingrowth into diseased intervertebral disc in chronic back pain. *Lancet* 1997;350:178–81.
- Coppes MH, Marani E, Thomeer RT, Oudega M, Groen GJ. Innervation of annulus fibrosus in low back pain. *Lancet* 1990;336:189–90.
- Maus TP, Martin DP. Imaging of Discogenic Pain. U: Kapural L, Kim P, ur. *Diagnosis, Management and Treatment of Discogenic Pain. Interventional and Neuromodulatory Techniques for Pain Management Series Vol 3*. Philadelphia: Elsevier; 2012.
- Cohen SP, Raja SN. Pathogenesis, diagnosis, and treatment of lumbar zygapophysial (facet) joint pain. *Anesthesiology* 2007;106(3):591–614.
- Manchikanti L, Pampati V, Fellows B, Baha AG. The inability of the clinical picture to characterize pain from facet joints. *Pain Phys* 2000;3:158–66.
- Schwarzer AC, Aprill CN, Bogduk N. The sacroiliac joint in chronic low back pain. *Spine* 1994;20:31–7.
- Maigne JY, Aivaliklis A, Pfefer F. Results of sacroiliac joint double block and value of sacroiliac pain provocation tests in 54 patients with low back pain. *Spine* 1996;21:889–92.
- Katz V, Schofferman J, Reynolds J. The sacroiliac joint: A potential cause of pain after lumbar fusion to the sacrum. *J Spin Dis Tech* 2003;16(1):96–9.
- Maigne JY, Planchon CA. Sacroiliac joint pain after lumbar fusion. A study with anesthetic blocks. *Eur Spine J* 2005;14:654–58.
- Dreyfuss P, Michaelson M, Pauza K, McCarty J, Bogduk N. The value of medical history and physical examination in diagnosing sacroiliac joint pain. *Spine* 1996;21(22):2594–602.
- Cavanaugh JM, Ozaktay AC, Yamashita HT, King AI. Lumbar facet pain: Biomechanics, neuroanatomy and neurophysiology. *J Biomechanics* 1996;29:1117–29.
- Schwarzer AC, Aprill CN, Derby R, Fortin J, Kine G, Bogduk N. Clinical features of patients with pain stemming from the lumbar zygapophysial joints: Is the lumbar facet syndrome a clinical entity? *Spine* 1994;19:1132–7.
- Bogduk N, Wilson AS, Tynan W. The human lumbar dorsal rami. *J Anat* 1982;134:383–97.
- Dreyfuss P, Schwarzer AC, Lau P, Bogduk N. Specificity of lumbar medial branch and L5 dorsal ramus blocks: A computed tomography study. *Spine* 1997;22:895–902.
- Cohen AS, McNeill JM, Calkins E i sur. The 'normal' sacroiliac joint: analysis of 88 sacroiliac roentgenograms. *Am J Roentgenol Radium Ther* 1967;100:559–63.
- Slipman C, Sterenfeld EB, Chou LH i sur. The value of radionuclide imaging in the diagnosis of sacroiliac joint syndrome. *Spine* 1996;21:2251–54.
- Schwarzer AC, Aprill C, Bogduk N. The sacroiliac joint in chronic low back pain. *Spine* 1995;20(1):31–7.
- Maigne JY, Aivaliklis A, Pfefer F. Results of sacroiliac joint double block and value of sacroiliac pain provocation tests in 54 patients with low back pain. *Spine* 1996;21(16):1889–92.
- Cohen SP, Dragovich A, Hurley RW, Buckenmaier CC, Morlando B, Kurihara C. Randomized Placebo-controlled study evaluating lateral branch radiofrequency denervation for sacroiliac joint pain. *Anesthesiology* 2008;109(2):279–88.
- Patel N, Gross A, Brown L, Gekht G. A randomized, placebo-controlled study to assess the efficacy of lateral branch neurotomy for chronic sacroiliac joint pain. *Pain Med* 2012;13(3):383–98.
- Stanley D, McLaren MI, Euinton HA i sur. A prospective study of nerve root infiltration in the diagnosis of sciatica: A comparison with radiculography, computed tomography, and operative findings. *Spine* 1990;6:540–43.
- Kapural L, Mekhail N. Novel intradiscal biacuplasty (IDB) for the treatment of lumbar discogenic pain. *Pain Pract* 2007;7(2):130–4.
- Organ LW. Electrophysiologic principles of radiofrequency making. *Appl Neurophysiol* 1976;39:69–76.

33. *Sachs BL, Vanharanta H, Spivey MA i sur.* Dallas discogram description. A new classification of CT/discography in low-back disorders. *Spine* 1987;12:287–94.
34. *Kapural L, Houra K, Radić A.* Complications of percutaneous techniques used in the diagnosis and treatment of discogenic lower back pain. U: Neal JM, Rathmell JP, ur. *Complications in Regional Anesthesia and Pain Medicine*, 2. izd. Philadelphia: Lippincott Williams & Wilkins; 2013, str. 317–326.
35. *Kapural L, Vrooman B, Sarwar S sur.* A Randomized, Placebo-Controlled Trial of Transdiscal Radiofrequency, Biacuplasty for Treatment of Discogenic Lower Back Pain. *Pain Med* 2012; [Epub ahead of print].
36. *Dreyfuss P, Halbrook B, Pauza K, Joshi A, McCarty J, Bogduk N.* Efficacy and validity of radiofrequency neurotomy for chronic lumbar zygapophyseal joint pain. *Spine* 2000;25:1270–7.
37. *Kapural L.* Sacroiliac joint radiofrequency denervation: who benefits? *Reg Anesth Pain Med* 2009;34(3):185–6.
38. *McCarron RF, Wimpee MW, Hudkins PG i sur.* The inflammatory effects of nucleus pulposus. A possible element in the pathogenesis of low back pain. *Spine* 1987;12:760–64.
39. *Olmarker K, Rydevik B, Nordborg C.* Autologous nucleus pulposus induces neurophysiologic and histologic changes in porcine cauda equina nerve roots. *Spine* 1993;18:1425–32.
40. *Olmarker K, Byrd G, Cornford M i sur.* Effects of methylprednisolone on nucleus pulposus induced nerve root injury. *Spine* 1994;19:1803–8.
41. *Yabuki S, Kikuchi S.* Nerve root infiltration and sympathetic block. *Spine* 1995;20:901–6.
42. *Ghahreman A, Bogduk N.* Predictors of a Favorable Response to Transforaminal Injection of Steroids in Patients with Lumbar Radicular Pain due to Disc Herniation. *Pain Med* 2011;12(6):871–9.
43. *Berman AT, Garbarino JL Jr, Fisher SM, Bosacco SJ.* The effects of epidural injection of local anesthetics and corticosteroids on patients with lumbosacral pain. *Clin Orthop Relat Res* 1984, str. 144–151.
44. *Botwin KP, Natalicchio J, Hanna A.* Fluoroscopic guided lumbar interlaminar epidural injections: A prospective evaluation of epidurography contrast patterns and anatomical review of the epidural space. *Pain Phys* 2004;7:77–80.
45. *Weil L, Frauwirth NH, Amirdelfan K, Grant D, Rosenberg JA.* Fluoroscopic analysis of lumbar epidural contrast spread after lumbar interlaminar injection. *Arch Phys Med Rehabil* 2008;89:413–6.
46. *Chen YC, Lee SH, Saenz Y, Lehman NL.* Histologic findings of disc, end plate and neural elements after coblation of nucleus pulposus: an experimental nucleoplasty study. *Spine J* 2003;3:466–70.
47. *Goupille P, Mulleman D, Mammou S, Griffoul J, Valat JP.* Percutaneous laser disc decompression for the treatment of lumbar disc herniation: a review. *Semin Arthritis Rheum* 2007;37(1):20–30.
48. *Geurts J, van Wijk RM, Stolker R, Groen GJ.* Efficacy of radiofrequency procedures for the treatment of spinal pain: a systemic review of randomized clinical trials. *Reg Anesth Pain Med* 2001;26:394–400.
49. *Hamann W, Abou-Sherif S, Thompson S, Hall S.* Pulsed radiofrequency applied to dorsal root ganglia causes a selective increase in ATF3 in small neurons. *Eur J Pain* 2006;10(2):171–6.
50. *Sandkuhler J, Treier AC, Liu XG, Ohnismus M.* The massive expression of c-fos in spinal dorsal horn neurons is not followed by long term changes in spinal nociception. *Neuroscience* 1996;73:657–66.
51. *Abejón D, García-del-Valle S, Fuentes ML, Gómez-Arnau JI, Reig E, van Zundert J.* Pulsed radiofrequency in lumbar radicular pain: clinical effects in various etiological groups. *Pain Pract* 2007;7(1):21–6.
52. *Berg AO, Allan JD.* Introducing the third U.S. Preventive Services Task Force. *Am J Prev Med* 2001;20:S3–S4.
53. *Guyatt G, Gutterman D, Baumann MH i sur.* Grading strength of recommendations and quality of evidence in clinical guidelines. Report from an American College of Chest Physicians task force. *Chest* 2006; 129:174–181.

SMJERNICE ZA DIJAGNOSTIKU I LIJEČENJE VULGARNE PSORIJAZE

GUIDELINES FOR THE DIAGNOSIS AND TREATMENT OF PSORIASIS

MARIJA KAŠTELAN, NEIRA PUIZINA-IVIĆ, ROMANA ČEOVIĆ, ZLATICA JUKIĆ, VEDRANA BULAT,
EDITA SIMONIĆ, LARISA PRPIĆ-MASSARI, INES BRAJAC, GORDANA KRNJJEVIĆ PEZIĆ*

Deskriptori: Psorijaza – dijagnoza, liječenje; Smjernice; Hrvatska

Sažetak. Hrvatsko dermatovenerološko društvo Hrvatskoga liječničkog zbora ustrojilo je radnu skupinu vodećih hrvatskih stručnjaka koji se bave psorijazom. Radna je skupina kritički proučila mjerodavnu znanstvenu literaturu te donijela smjernice za dijagnostiku i liječenje psorijaze.

Descriptors: Psoriasis – diagnosis, therapy; Practice guidelines as topic; Croatia

Summary. Croatian dermatovenerological society of the Croatian Medical Association formed the working group which consists of leading experts for psoriasis in Croatia. After a critical analysis of relevant scientific papers, the working group has developed guidelines for the diagnosis and treatment of psoriasis.

Liječ Vjesn 2013;135:195–200

* Referentni centar MZ za psorijazu, Klinika za dermatovenerologiju, Medicinski fakultet Sveučilišta u Rijeci, KBC Rijeka (prof. dr. sc. Marija Kaštelan, dr. med.; dr. sc. Edita Simonić, dr. med.; prof. dr. sc. Larisa Prpić-Massari, dr. med.; prof. dr. sc. Ines Brajac, dr. med.), Klinika za dermatovenerologiju, Medicinski fakultet Sveučilišta u Splitu, KBC Split (prof. dr. sc. Neira Puzina-Ivić, dr. med.), Klinika za dermatovenerologiju, Medicinski fakultet Sveučilišta u Zagrebu, KBC Zagreb (doc. dr. sc. Romana Čević, dr. med.), Klinika za dermatovenerologiju, Medicinski fakultet Sveučilišta u Osijeku, KBC Osijek (Zlatica Jukić, dr. med.),

Klinika za dermatovenerologiju, KBC »Sestre milosrdnice«, Zagreb (Vedrana Bulat, dr. med.), Specijalna bolnica »Naftalan« Ivanić Grad (Gordana Krnjević-Pezić, dr. med.)

Adresa za dopisivanje: Prof. dr. sc. M. Kaštelan, Klinika za dermatovenerologiju, Medicinski fakultet Sveučilišta u Rijeci, Klinički bolnički centar Rijeka, Krešimirova 42, 51000 Rijeka, marijakastelan@yahoo.com

Primljeno 20. ožujka 2013., prihvaćeno 13. svibnja 2013.