

Sigurnost radiofrekvencijske denervacije u liječenju kronične boli - iskustva Kliničkog bolničkog centra Osijek

Drenjančević, Haršanji Ivana; Radoš, Ivan; Venžera-Azenić, Darija; Kistić, Marica; Tot, Ozana Katarina; Černožorski, Hrvoje; Omrčen, Ivan; Budrovac, Dino; Kristek, Gordana

Source / Izvornik: **Acta medica Croatica, 2019, 73, 51 - 57**

Journal article, Published version

Rad u časopisu, Objavljena verzija rada (izdavačev PDF)

Permanent link / Trajna poveznica: <https://urn.nsk.hr/urn:nbn:hr:239:029195>

Rights / Prava: [Attribution 4.0 International](#)/[Imenovanje 4.0 međunarodna](#)

Download date / Datum preuzimanja: **2024-07-24**



Repository / Repozitorij:

[Repository UHC Osijek - Repository University Hospital Centre Osijek](#)

Sigurnost radiofrekvencijske denervacije u liječenju kronične boli - iskustva Kliničkog bolničkog centra Osijek

IVANA HARŠANJI DRENJANČEVIĆ^{1,2}, IVAN RADOŠ^{1,2}, DARIJA VENŽERA-AZENIĆ^{1,2}, MARICA KRISTIĆ^{1,2},
OZANA KATARINA TOT^{1,2}, HRVOJE ČERNOHORSKI¹, IVAN OMRČEN¹, DINO BUDROVAC^{1,2} i GORDANA KRISTEK^{1,2}

¹Klinički bolnički centar Osijek, Klinika za anesteziologiju, reanimatologiju i intenzivnu medicinu i ²Sveučilište Josipa Jurja Strossmayera u Osijeku, Medicinski fakultet i Katedra za anesteziologiju, reanimatologiju i intenzivnu medicinu, Osijek, Hrvatska

Liječenje bolesnika koji pate od kronične boli bilo kojeg uzroka vrlo je zahtjevno i zahtijeva više modalitetni pristup analgeticima, nefarmakološkim metodama (fizikalna terapija i akupunktura), injekcijama lokalnog anestetika i kortikosteroida unutar zglobnih prostora ili u okolinu živaca, a svaki dio ovog pristupa nosi određeni rizik povezan s nuspojavama i komplikacijama. Oralni protuupalni lijekovi pomažu smanjiti bol i upalu, no u određenim skupinama bolesnika su kontraindicirani ili nose veći rizik od nuspojava i komplikacija. Opioidni analgetici mogu biti teško podnošljivi, zbog mučnine ili, u težim slučajevima, povraćanja i opstipacije te bolesnici nerijetko odustaju od tih analgetika. Koanalgetici (antidepresivi i antikonvulzivi) su također lijekovi sa značajnim nuspojavama i većina ih bolesnika teško podnosi i nerado uzima. Nefarmakološke metode liječenja kronične boli su uglavnom vezane uz minimalne ili nikakve komplikacije, no ograničenog su analgetskog učinka. Injekcije lokalnog anestetika i kortikosteroida u zglobne prostore ili epiduralno nose također određene rizike od komplikacija. RF (radiofrekvencijska denervacija, neurotomija, ablacija) u literaturi se opisuje kao minimalno invazivni postupak kojim se u svrhu prekida bolnog signala u mozak na živčanom tkivu stvara toplinska lezija. RF najčešće primjenjujemo u sljedećim kroničnim bolnim stanjima: neuralgija trigeminalnog živca, bolovi u kralježnici uzrokovani degenerativnim upalnim promjenama fasetnih zglobova te artroza zgloba kuka i koljena. Tijekom ovog postupka, kao i tijekom svake druge medicinske intervencije, moguće su komplikacije koje su u literaturi vrlo rijetko opisane. U ovom članku donosimo pregled literature i naša iskustva vezana uz komplikacije RF živaca za najčešće bolne sindrome.

KLJUČNE RIJEČI: radiofrekvencijska denervacija, komplikacije, neuralgija trigeminalnog živca, fasetni zglobovi, kronična bol u koljenu

ADRESA ZA DOPISIVANJE: Dr. sc. Ivana Haršanji Drenjančević, dr. med.
Klinika za anesteziologiju, reanimatologiju i intenzivnu medicinu
Klinički bolnički centar Osijek
Josipa Huttlera 4
31 000 Osijek, Hrvatska
Tel: +38531511502; faks: +38531512205
E-pošta: ihdrenjan@gmail.com

RADIOFREKVENCIJSKA DENERVACIJA

Liječenje pacijenata koji pate od kronične boli bilo kojeg uzroka vrlo je zahtjevno i nerijetko uključuje više modalitetni pristup. Na raspolaganju su nam analgetici, nefarmakološke metode (fizikalna terapija i akupunk-

tura) u nekim indikacijama te injekcije lokalnog anestetika i kortikosteroida unutar zglobnih prostora ili u okolinu živaca. Svaki dio ovog pristupa nosi određeni rizik povezan s nuspojavama i komplikacijama (1). Radiofrekvencijska denervacija (neurotomija, ablacija) u literaturi se opisuje kao minimalno invazivni postupak

kojim se na živčanom tkivu stvara toplinska lezija, a u svrhu prekida bolnog signala u mozak. Obično se koristi za liječenje kronične boli kod koje konzervativnije metode nisu dovele do zadovoljavajuće analgezije za pacijenta. Radiofrekvencijske struje se primjenjuju pomoću elektrode koja se smješta u blizinu ciljanog živca, obično pod kontrolom fluoroskopa ili ultrazvuka. Kod konvencionalne RF, radiofrekvencijske struje stvaraju toplinu (80-90° C) u okolini živca kako bi se stvorila lezija. Kod hladene RF (engl. *water-cooled radiofrequency*) koristi se temperatura od 60° C za stvaranje lezije, a pulsna radiofrekvencijska neurotomija je modificirana inačica tradicionalnih radiofrekvencijskih postupaka kod koje se u kratkom razdoblju radiofrekvencijska struja primjenjuje na ciljani živac na nižoj temperaturi (ispod 42° C). Takav način "otupi" živac, a ne uzrokuje destrukciju živca (2). Tijekom ovog postupka, kao i tijekom svake druge medicinske intervencije, moguće su komplikacije koje su u literaturi vrlo rijetko opisane. Utjecaj topline na tkivo i ozljede uzrokovane toplinom, kao i klinički učinak koji se očituje smanjenjem boli vrlo su varijabilni.

Radiofrekvencijsku denervaciju u Kliničkom bolničkom centru Osijek najčešće primjenjujemo u liječenju bolesnika s neuralgijom trigeminalnog živca, bolovima u kralježnici koji su uzrokovani degenerativnim upalnim promjenama fazetnih zglobova i bolovima uzrokovanih artrozom zgloba kuka i koljena. U ovom članku donosimo pregled literature i naša iskustva vezana uz komplikacije radiofrekvencijske denervacije živaca koje najčešće koristimo u liječenju kronične boli.

RADIOFREKVENCIJSKA DENERVACIJA TRIGEMINALNOG GANGLIJA

Trigeminalni ganglij (*ganglion trigeminale, ganglion semilunare, ganglion Gasseri*) je osjetni ganglij u obliku polumjeseca, smješten u Meckelovoj špilji (*cavum trigeminale*) blizu vrha petroznog dijela temporalne kosti, koje prekriva dura mater iz kojega izlaze tri velika živca usmjerena prema naprijed i lateralno: oftalmički, maksilarni i mandibularni. Medijalno od ganglija je unutrašnja karotidna arterija i stražnji dio kavernoznog sinusa. Ganglij sadrži tijelo prvog neurona osjetnog puta trigeminusa. Motorički korijen prolazi ispred i medijalno senzoričkom korijenu i prolazi ispod ganglija (bez prikopčavanja u njemu) i napušta lubanju kroz foramen ovale i pridružuje se mandibularnom živcu. Ispod ganglija je i nervus petrosus major, a na svojoj medijalnoj strani ganglij prima niti karotidnog pleksusa simpatikusa. Također daje sitne ogranke za *tentorium cerebelli* i duru mater središnje lubanjske jame.

Dijagnostički blok trigeminalnog ganglija se može koristiti kao dio dijagnostičke procjene bolova lica kada

pokušavamo utvrditi podrijetlo boli (somatsko ili simpatičko). Izvodi se prije RF, koja je indicirana kod ublažavanja maligne boli povezane s invazivnim tumorima orbite, maksilarnog sinusa i mandibule, neuralgije trigeminalnog živca, „cluster“ glavobolje rezistentne na liječenje analgeticima kao i boli u očima zbog perzistirajućeg glaukoma. Poznavanje anatomije je ključno prigodom izvođenja ovog bloka zbog potencijalne neželjene punkcije okolnih struktura i komplikacija koje tom prigodom mogu nastati (3).

Vrlo česta komplikacija ovog bloka je hematoma lica i subskleralni hematoma oka zbog velike prokrvljenosti ovog prostora i blizine unutrašnje karotidne i srednje meningalne arterije. Komplikacije krvarenja nisu neuobičajene, a zbog lokalizacije na licu i subskleralnom hematomu vidljive su na prvi pogled, pa svi bolesnici kod kojih izvodimo ove intervencije na trigeminalnom gangliju moraju znati za ovu potencijalnu komplikaciju u svrhu sprječavanja pretjerane anksioznosti u slučaju krvarenja. Pretraživanjem literature opisani su bolesnici s intrakranijskim (4) i subarahnoidnim krvarenjem (5,6) nakon ovog postupka, koji su liječeni konzervativno. Autori u zaključku upozoravaju na obaveznu provjeru koagulacijskih parametara prije izvođenja samog postupka, te njihovu korekciju u slučaju odstupanja od referentnih vrijednosti

Budući da se ganglij nalazi u središnjem živčanom sustavu, prekriven durom mater, male količine lokalnog anestetika ubrizganog u cerebrospinalnu tekućinu mogu dovesti do potpune spinalne anestezije. Zbog toga se preporuča ubrizgavanje malih inkrementnih doza lokalnog anestetika, s razmakom između svake doze da bi se mogao procijeniti učinak prethodnih doza i na vrijeme uočiti potencijalni razvoj ove komplikacije (7).

Zbog mogućeg izazivanja anestezije oftalmoloških grana i posljedične anestezije rožnice, osjetljivost rožnice treba ispitati pamučnom vaticom nakon dijagnostičkog bloka trigeminalnog ganglija lokalnim anestetikom. Ako je prisutna anestezija rožnice, potrebno je koristiti sterilnu oftalmološku mast, a oštećeno oko očistiti sterilnom fiziološkom otopinom kako bi se izbjeglo oštećenje anestezirane rožnice. Ovakvo postupanje se mora nastaviti za svo vrijeme trajanja anestezije rožnice, a ako se pojavi trajna anestezija rožnice, preporuča se konzultacija oftalmologa. U istraživanju Easwera i sur., kojemu je bio cilj procijeniti korist upotrebe fluoroskopa i CT-a za izbjegavanje komplikacija tijekom izvođenja radiofrekvencijske denervacije trigeminalnog ganglija, 2 bolesnika (od uključenih 53) imala su komplikaciju anestezije rožnice i slabost živca abducensa (8).

Disestezija nakon postupka, uključujući anesteziju

dolorozu javlja se u oko 6 % pacijenata nakon neurodestruktivnih postupaka trigeminalnog ganglija. Te disestezije mogu biti blage, poput osjećaja stezanja ili peckanja do jakih bolova koje nazivamo anestezija doloroza. Smatra se da su ti simptomi posljedica nepotpune destrukcije ganglija. Može doći i do ljuštenja kože u tom području (3).

Uz senzorička oštećenja, blokada ili denervacija trigeminalnog ganglija može rezultirati abnormalnom motoričkom funkcijom uključujući i slabost žvačnih mišića uz posljedičnu asimetriju lica. Zheng i sur. su objavili istraživanje kojemu je cilj bio utvrditi učestalost, stupanj i prognozu disfunkcije žvačnih mišića povezanih s ozljedama motornih grana trigeminalnog živca nakon radiofrekvencijske denervacije. Zaključili su da je ovaj postupak učinkovit i siguran, ali nedugo nakon postupka postoji visoki postotak privremene žvačne disfunkcije, koja je reverzibilna unutar jedne godine (9).

Hornerov sindrom također može nastati kao posljedica blokade. Pacijenta treba upozoriti da se sve te komplikacije mogu dogoditi, jer je uz ovaj blok vezano više komplikacija i nuspojava nego uz druge. Opisana je i neočekivana komplikacija rinoreje (10).

Zanimljivo je da se nakon blokade ili radiofrekvencijske denervacije trigeminalnog ganglija može dogoditi pojava herpesa labijalisa, a ponekad i aktivacija herpesa zostera nakon postupka. To se događa kod oko 10 % pacijenata kod kojih se izvode postupci na trigeminalnom gangliju, a pacijente treba upozoriti i na tu mogućnost.

Infekcija je rijetka komplikacija, no kao i kod svake invazivne intervencije postoji potencijalna mogućnost za njen razvoj, posebno kod imunokompromitiranih bolesnika. Rano otkrivanje infekcije ključno je za izbjegavanje potencijalno opasnih posljedica.

Posebno opasna komplikacija je anestezija rožnice nakon postupka, a prepoznavanje ove komplikacije je iznimno važno zbog potencijalno katastrofalne posljedice - gubitka vida (11).

Kanpolat i sur. su 2001. objavili iskustva sa 1600 bolesnika tijekom 25 godina koje su liječili perkutanom radiofrekvencijskom denervacijom i zaključuju da je to visoko-účinkovit minimalno invazivan postupak s niskim postotkom komplikacija (12). Komplikacije koje su ovi autori naveli su: ugašen kornealni refleks-anestezija rožnice (5,7 %), slabost masera i paralizu (4,1 %), disesteziju (1 %), anesteziju dolorozu (0,8 %), keratitis (0,6 %) te prolaznu paralizu trećeg i šestog kranijalnog živca (0,8 %). Trajna paraliza živca abducensa zabilježena je u dva bolesnika, kao i istjecanje cerebrospinal-

ne tekućine, karotidna kavernozna fistula kod jednog bolesnika i aseptični meningitis kod jednog bolesnika.

Unazad 3 godine, u našem Zavodu za liječenje boli učinjena je RF trigeminalnog ganglija kod 8 bolesnika; od toga je jedan bolesnik imao hematoma na licu u području insercije igle, koji se razvio ubrzo nakon izvedenog postupka i spontano se povukao unutar nekoliko sati. Druge komplikacije koje se navode u medicinskoj literaturi i objavljenim člancima u našem centru nisu bile zabilježene, a ova komplikacija je u literaturi i opisana kao najčešća.

RADIOFREKVENCIJSKA DENERVACIJA FASETNIH ZGLOBOVA ILI MEDIJALNE GRANE SPINALNIH ŽIVACA

Radiofrekvencijska denervacija cervikalnih i lumbalnih fasetnih zglobova ili medijalne grane spinalnih živaca je indicirana za bolesnike koji su imali značajno i kratkotrajno ublaženje boli nakon dijagnostičke blokade lokalnim anestetikom. Indicirana je u liječenju bolnih stanja koja uključuju traumu, prijelom, artritis ili upalu fasetnih zglobova, a klinički se očituju kao bol u vratu (ponekad uz glavobolju), sa širenjem u ramena ili supraklavikularno, te bol u lumbalnom dijelu leđa sa širenjem u kukove, gluteuse, bedra ili ingvinalno bez tipične distribucije po dermatomima. Bol vezana uz promjene na fasetnim u zglobovima može biti povezana sa smanjenim opsegom gibanja (rotacija, stajanje, ili sagibanje prema naprijed) lumbalne kralježnice i grčevima lumbalne paraspinalne muskulature, iako valja naglasiti kako ni jedan klinički test nije potpuno valjan kao prognostički pokazatelj.

Fasetni zglob (mali zglob, apofizealni ili Z-zglob) je sinovijalni zglob koji se nalazi između gornjeg artikularnog nastavka jednog kralješka i donjeg artikularnog nastavka drugog kralješka. Osim atlanto-okcipitalnih i atlantoaksijalnih zglobova, svi ostali fasetni zglobovi kralježnice su pravi zglobovi prekriveni sinovijalnom membranom i zglobnom kapsulom koja je bogato inervirana, što podupire tezu fasetnog zgloba kao potencijalnog izvora bolova. Zbog hiperekstenzije i hiperfleksije, fasetni zglobovi vratne kralježnice su podložni artritičkim promjenama i traumi čije oštećenje može uzrokovati bol nakon rupture kapsule zgloba ili upale sinovijalne ovojnice. Svaki fasetni zglob prima inervaciju iz stražnjih ogranaka (ramusa) dva susjedna spinalna živca, a na svakoj razini stražnji ramus daje medijalnu granu koja zavija oko zgloba pripadajućeg kralješka.

Budući da su kralježnična moždina i izlazišta živčanih korjena, kao i krvnih žila u neposrednoj blizini, poznavanje anatomije ovog područja je neophodno. Blizina vertebralne arterije i visoka prokrvljenost ovog pod-

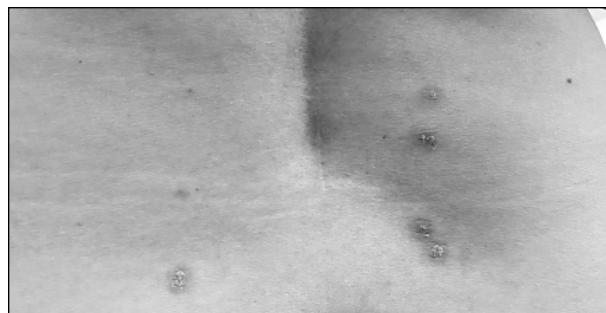
ručja opasnost su za nehotičnu intravaskularnu injekciju lokalnog anestetika ili traumatu krvne žile. Ovo je posebno opasno u vratnom dijelu, jer i male količine lokalnog anestetika mogu izazvati epileptički napadaj zbog neposredne blizine mozga i moždanog debla a ataksija je relativno česta nuspojava zbog apsorpcije lokalnog anestetika u krvotok (13).

Dio bolesnika se žali na prolazno pogoršanje glavobolje i cervikalgije nakon radiofrekvencijske denervacije fasetnih zglobova ili medijalne grane vratne kralježnice što se može ublažiti injekcijom kortikosteroida tijekom ili nakon postupka. Slično, prolazno pogoršanje boli nakon radiofrekvencijske denervacije može se dogoditi i u lumbalnom dijelu, a primjena kortikosteroida se preporuča kao i u vratnom dijelu kralježnice. Nepravilno postavljanje RF igle može dovesti do trajne slabosti donjih ekstremiteta, neuritisa, osobito genitofemoralnog živca i trajnog osjetnog deficita (14).

Retrospektivnim istraživanjem medicinske dokumentacije koja je uključila 92 bolesnika kod kojih je učinjena radiofrekvencijska denervacija lumbalnih fasetnih zglobova, Kornick i sur. zaključili su da je incidencija za pojavu manjih komplikacija 1%. Utvrđeno je šest manjih komplikacija, koje su uključivale: 3 bolesnika s lokaliziranom boli koja je trajala više od 2 tjedna (0,5 %) i 3 bolesnika s boli zbog neuritisa koja je trajala manje od 2 tjedna (0,5%). Nije bilo bolesnika kod kojih su se razvile infekcije ni novi motorni ili senzorni deficiti (15).

Engel i sur. 2016. objavljuju sistematski pregledni članak kojemu je cilj procijeniti učinkovitost i rizike veza ne uz radiofrekvencijsku denervaciju medijalne grane za fasetne zglobove cervikalne kralježnice. U literaturi su pronašli dvanaest radova u kojima su prijavljeni neželjeni učinci od kojih je većina manja i privremena, te zaključuju da nikakve ozbiljne komplikacije nikada nisu zabilježene. Komplikacije (nuspojave) koje su pronašli u literaturi bile su postproceduralna bol u 98 % bolesnika, promijenjen osjet (od hipoestezije do hiperalgije) u 30 % bolesnika, utrnutost kože kod 47 % bolesnika, vrtoglavicu i ataksiju kod 23 % bolesnika, svrbež kod 9 % bolesnika, neuritis kod 2% bolesnika, a kod jednog bolesnika površnu infekciju koja je uz antibiotsku terapiju izliječena (14). U jednom prikazu slučaja iz 2014. godine, Walega kod jednog bolesnika objavljuje opekline trećega stupnja nakon hladene radiofrekvencijske denervacije medijalne grane za liječenje boli torakalnog sindroma fasetnih zglobova (17).

U Zavodu za liječenje boli KBC-a Osijek od učinjenih 138 postupaka RF denervacije fasetnih zglobova i medijalne grane cervikalnih i lumbalnih živaca, kod jednog bolesnika su zabilježene promjene u obliku crvenila na mjestima uboda u lumbalnom području (sl. 1), koje su se spontano povukle unutar nekoliko dana.



Sl. 1. Promjene u obliku crvenila i svrbeža na mjestima uboda nakon radiofrekvencijske denervacije medijalne grane lumbalnih živaca (fotografirao dr. Ivan Radoš, uz dozvolu bolesnice)

RADIOFREKVENCIJSKA DENERVACIJA ŽIVACA KOJE INERVIRAJU ZGLOB KOLJENA

Radiofrekvencijska denervacija živaca koji inerviraju koljenski zglob indicirana je za pacijente koji su imali značajno i kratkotrajno ublaženje boli nakon dijagnostičke blokade tih živaca lokalnim anestetikom. Najčešća indikacija je kronična bol u koljenu uzrokovana kroničnim osteoartritisom za pacijente kod kojih nije postignuta zadovoljavajuća razina analgezije farmakološkim i nefarmakološkim metodama liječenja (18,19). Dio pacijenata očekuje kirurško liječenje, a radiofrekvencijska denervacija dio je više modalnog liječenja kronične boli u koljenu do operacije (20). Bolesnici koji trpe bol zbog kroničnog osteoartritisa koljenskog zgloba vrlo često pripadaju starijoj populaciji, a dio njih zbog značajnih komorbiditeta i visokog rizika za operaciju nisu kandidati za kirurško liječenje.

Radiofrekvencijska denervacija genikularnih živaca dovodi do značajnog smanjenja boli i funkcionalnog poboljšanja u skupini starijih bolesnika koji pate od kroničnih bolova u koljenu i može biti učinkovit postupak kod tih bolesnika (21).

Iako je umetanje totalne endoproteze koljena zlatni standard kirurškog liječenja, 15 % do 30 % operiranih bolesnika i dalje doživljava bol i funkcionalno ograničenje (22).

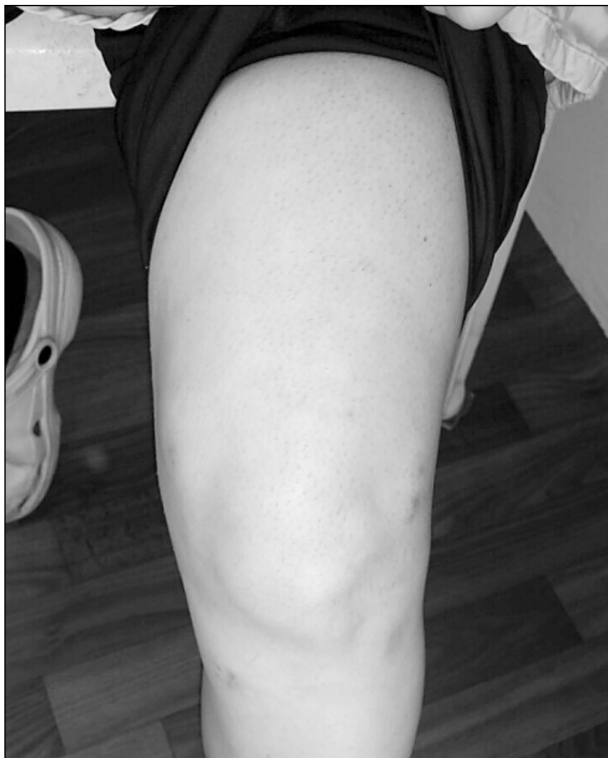Poznavanje anatomije je ključno kako bi se osigurao uspješan ishod nakon ovog postupka. Franco i suradnici su u svom istraživanju pretražili literaturu o inervaciji prednje kapsule koljenskog zgloba i potom izveli disekciju 8 ljudskih koljena kako bi se identificirala kapsularna inervacija (23). Pregledom literature uočen je nedostatak konsenzusa o broju i podrijetlu grana živaca koji inerviraju prednju kapsulu koljena. Sve disekcije otkrile su sljedećih 6 živaca: superolateralna grana iz vastusa lateralis, superomedijalna grana iz vastusa medijalis, srednja grana iz vastusa intermedius, inferolateralna (rekurentna) grana iz zajedničkog peronealnog živca,

inferomedijalna grana iz nervusa safenusa i lateralna zglobna grana od zajedničkog peronealnog živca. Grane živaca pokazuju varijabilne proksimalne ogranke, ali konstantne distalne točke kontakta s femurom i tibijom. U zaključku navode da inervacija prednje kapsule koljeničnog zgloba slijedi konstantan uzorak koji čini najmanje 3 od tih živaca, a koji su dostupni perkutanoj ablaciji. Pretragom literature vezane uz komplikacije nakon izvođenja ovog postupka, čini se da je ovaj postupak dosta siguran, a da su komplikacije rijetke.

U dvostruko slijepoj randomiziranoj studiji Woo-Jong Choa i sur., koja je obuhvatila 38 bolesnika, kod kojih je nakon učinjene totalne endoproteze koljena zbog perzistirajuće boli jedna skupina bolesnika (n=19) liječena radiofrekventnom denervacijom, ni u jednog bolesnika nakon izvedenog postupka nije bilo komplikacija (24).

U prikazu slučaja McCormicka i sur. opisane su opekline trećega stupnja kod bolesnika nakon primjene radiofrekvencijske denervacije genikularnih živaca (25).

Nakon izvedenog postupka RF denervacije genikularnih živaca kod 88 bolesnika u Zavodu za liječenje boli KBC-a Osijek, kod jednog su bolesnika zabilježene promjene na mjestima uboda u obliku crvenila i svrbeža (sl. 2), koje su se spontano povukle unutar nekoliko dana, te kod jednog bolesnika promjene na koži duž cijele noge poput opekline, koje su se uz konzervativno liječenje povukle unutar mjesec dana.



Sl. 2. Promjene u obliku crvenila i svrbeža na mjestima uboda nakon radiofrekvencijske denervacije genikularnih živaca (fotografirala dr. Marica Kristić, uz dozvolu bolesnice).

ZAKLJUČAK

Slijedom pretraživanja dostupne medicinske literature o mogućim komplikacijama nakon izvedene radiofrekventne denervacije, možemo zaključiti da je ova metoda relativno sigurna, ovisno o mjestu izvođenja i indikaciji kod pojedinog bolnog sindroma. Najčešće komplikacije su, kao što je i očekivano, vezane uz izvođenje radiofrekventne denervacije trigeminalnog živca u liječenju neuralgije trigeminalnog živca, zbog samog pristupa i smještaja ciljanog živca. Najmanje opisanih komplikacija vezano je uz radiofrekventnu denervaciju medijalne grane cervikalnih i lumbalnih spinalnih živaca, fasetnih zglobova i radiofrekvencijsku denervaciju živaca koji inerviraju koljenski zglob. Iskustva vezana uz komplikacije radiofrekvencijske denervacije Zavoda za liječenje boli KBC-a Osijek značajno se ne razlikuju. Radiofrekvencijska denervacija je sigurna metoda u liječenju kroničnih bolnih sindroma, a uz pažljivo i pravilno izvođenje komplikacije su minimalne.

LITERATURA

1. Jukić M, Puljak L, Katić M. Smjernice o uporabi opioida za liječenje kronične nekarinomske boli. Dostupno na URL adresi: <http://www.hdlb.org/wp-content/uploads/2014/09/Smjernice-o-uporabi-opioida-za-lijecenje-kronicne-nekarinomske-boli.pdf>. Datum pristupa informaciji: 16. prosinca 2018.
2. Van Zundert J, Sluijter M, van Kleef M. Thermal and pulsed radiofrequency. U: Raj PP, Lou L, Erdine S et al. *Interventional Pain Management: Image-Guided Procedures*. Philadelphia, PA: Saunders Elsevier, 2008, 56-65.
3. Waldman SD. Gasserian Ganglion Block Radiofrequency Lesioning. U: *Atlas of Interventional Pain Management*, 4th Edition. Philadelphia: WB Saunders, 2014, 36-39.
4. Rath GP, Dash HH, Bithal PK, Goyal V. Intracranial hemorrhage after percutaneous radiofrequency trigeminal rhizotomy. *Pain Pract* 2009; 9: 82-4.
5. Savas A, Sayin M. Subarachnoid bleeding into the superior cerebellopontine cistern after radiofrequency trigeminal rhizotomy: case report. *Acta Neurochir* 2010; 152: 561.
6. Madhusudan Reddy KR, Arivazhagan A, Chandramouli BA, Umamaheswara Rao GS. Multiple cranial nerve palsies following radiofrequency ablation for trigeminal neuralgia. *Br J Neurosurg* 2008; 22: 781-3.
7. Sriganesh K, Ranjan M, Ventataramaiah S, Somanna S. Transient brainstem anaesthesia following a diagnostic block for trigeminal neuralgia. *Pain Physician* 2014; 17: 239-40.
8. Easwer HV, Chatterjee N, Thomas A, Santhosh K, Raman KT, Sridhar R. Usefulness of flat detector CT (FD-CT) with biplane fluoroscopy for complication avoidance during radiofrequency thermal rhizotomy for trigeminal neuralgia. *J Neurointerv Surg* 2016; 8: 830-3.
9. Zheng S, Wu B, Zhao Y i sur. Masticatory Muscles Dysfunction after CT-guided Percutaneous Trigeminal Radiofrequency Thermocoagulation for Trigeminal Neuralgia: A

- Detailed Analysis. *Pain Pract* 2015; 15: 712-9.
10. Ugur HC, Savas A, Elhan A, Kanpolat Y. Unanticipated complication of percutaneous radiofrequency trigeminal rhizotomy: rhinorrhea: report of three cases and a cadaver study. *Neurosurgery* 2004; 54: 1522-6.
 11. Waldman SD. Gasserian Ganglion Block Radiofrequency Lesioning. U: *Atlas of Interventional Pain Management*, 4th Edition. Philadelphia: WB Saunders, 2014. 38-39.
 12. Kanpolat Y, Savas A, Bekar A, Berk C. Percutaneous controlled radiofrequency trigeminal rhizotomy for the treatment of idiopathic trigeminal neuralgia: 25-year experience with 1,600 patients. *Neurosurgery* 2001; 48: 524-32.
 13. Waldman SD. Cervical Facet Neurolysis Radiofrequency Lesioning of the Cervical Medial Branch U: *Atlas of Interventional Pain Management*, 4th Edition. Philadelphia: WB Saunders, 2014, 169-172.
 14. Waldman SD. Lumbar Facet Block. Radiofrequency Lesioning of the Medial Branch of the Primary Posterior Rami U: *Atlas of Interventional Pain Management*, 4th Edition. Philadelphia: WB Saunders, 2014, 473-478.
 15. Kornick C, Kramarich SS, Lamer TJ, Todd Sitzman B. Complications of lumbar facet radiofrequency denervation. *Spine* 2004; 29: 1352-4.
 16. Engel A, Rappard G, King W, Kennedy DJ. The Effectiveness and Risks of Fluoroscopically-Guided Cervical Medial Branch Thermal Radiofrequency Neurotomy: A Systematic Review with Comprehensive Analysis of the Published Data. *Pain Med* 2016; 17: 658-69.
 17. Walega D, Roussis C. Third-degree burn from cooled radiofrequency ablation of medial branch nerves for treatment of thoracic facet syndrome. *Pain Pract* 2014; 14: 154-8.
 18. Bellini M, Barbieri M. Cooled radiofrequency system relieves chronic knee osteoarthritis pain: the first case-series. *Anaesthesiol Intensive Therapy* 2015; 47: 30-3.
 19. Zhang Y, Jordan J. M. Epidemiology of osteoarthritis. *Clin Geriatr Med* 2010; 26(3): 355-69.
 20. Roos EM, Arden NK. Strategies for the prevention of knee osteoarthritis. *Nature Rev Rheumatol* 2016; 12(2): 92-101.
 21. Iannaccone F, Dixon S, Kaufman A. A Review of Long-Term Pain Relief after Genicular Nerve Radiofrequency Ablation in Chronic Knee Osteoarthritis. *Pain Physician* 2017; 20(3): 437-44.
 22. Qudsi-Sinclair S, Borrás-Rubio E, Abellan-Guillén JF, Padilla Del Rey ML, Ruiz-Merino G. A Comparison of Genicular Nerve Treatment Using Either Radiofrequency or Analgesic Block with Corticosteroid for Pain after a Total Knee Arthroplasty: A Double-Blind, Randomized Clinical Study. *Pain Pract* 2017; 17: 578-88.
 23. Franco CD, Buvanendran A, Petersohn JD, Menzies RD, Menzies LP. Innervation of the Anterior Capsule of the Human Knee: Implications for Radiofrequency Ablation. *Reg Anesth Pain Med* 2015; 40: 363-8.
 24. Choi WJ, Hwang SJ, Song JG i sur. Radiofrequency treatment relieves chronic knee osteoarthritis pain: a double-blind randomized controlled trial. *Pain* 2011; 152: 481-7.
 25. McCormick ZL, Walega DR. Third-Degree Skin Burn from Conventional Radiofrequency Ablation of the Inferiomedial Genicular Nerve. *Pain Med* 2018; 19: 1095-7.

SUMMARY

SAFETY OF THE RADIOFREQUENCY DENERVATION FOR CHRONIC PAIN TREATMENT - SINGLE CENTRE EXPERIENCE FROM OSIJEK UNIVERSITY HOSPITAL CENTRE

I. HARŠANJI DRENJANČEVIĆ^{1,2}, I. RADOŠ^{1,2}, D. VENŽERA-AZENIĆ^{1,2}, M. KRISTIĆ^{1,2}, O. K. TOT^{1,2}, H. ČERNOHORSKI¹, I. OMRČEN¹, D. BUDROVAC¹ and G. KRISTEK^{1,2}

¹*Osijek University Hospital Centre and* ²*Josip Juraj Strossmayer University in Osijek, School of Medicine Osijek, Department of Anesthesiology, Resuscitation and Intensive Medicine, Osijek, Croatia*

Treatment of patients suffering from chronic pain of any cause is very demanding and often involves multimodal approach. Analgesics, non-pharmacological methods (physical therapy and acupuncture), local anesthetics and corticosteroids as intraarticular injection or near the nerves are parts of this multimodal approach. Each part of this approach carries a certain risk of side effects and complications. Oral anti-inflammatory drugs reduce pain and inflammation, but in certain groups of patients they are contraindicated or represent a greater risk for side effects and complications. Opioid analgesics could be less tolerable for some patients during the treatment due to nausea or, in severe cases, vomiting and constipation, and patients often abandon these analgesics. Co-analgesics (antidepressants and anticonvulsants) are also medicines with significant side effects, most of them are difficult to tolerate and patients are reluctant to take them. Non-pharmacological methods for treating chronic pain are mostly associated with minimal or no complications, but with limited analgesic effect. Intraarticular injections of local anesthetics and corticosteroids or injections in the epidural space also represent certain risks for complications. Radiofrequency denervation (neurotomy, ablation) is described in the literature as a minimal invasive procedure in order to induce thermal lesions on the nerves to stop the pain signals to the brain. Radiofrequency denervation is most commonly used in the following chronic pain conditions: trigeminal nerve neuralgia, cervical or back pain caused by degenerative inflammatory changes in facet joints and osteoarthritis of hip and knee joints. During this procedure, as well as during any other medical intervention, complications are possible, but rarely described in the literature. In this article, we provide an overview of the literature and our experiences associated with the complications of radiofrequency denervation of the nerves most commonly used.

KEY WORDS: radiofrequency denervation, complications, trigeminal nerve neuralgia, facet joints, chronic knee pain