

# Manjak lizosomske kisele lipaze u djece: vlastita iskustva i nova mogućnost enzimskoga nadomjesnog liječenja

---

Ramandža Petković, Danijela; Ćuk, Mario; Zibar, Karin; Barić, Marina; Sarnavka, Vladimir; Bilić, Karmen; Fumić, Ksenija; Vuković, Jurica; Pušeljić, Silvija; Ćorić, Marijana; ...

Source / Izvornik: **Liječnički vjesnik, 2015, 137, 81 - 87**

**Journal article, Published version**

**Rad u časopisu, Objavljena verzija rada (izdavačev PDF)**

Permanent link / Trajna poveznica: <https://um.nsk.hr/um:nbn:hr:239:335483>

Rights / Prava: [Attribution-NonCommercial-NoDerivatives 4.0 International/Imenovanje-Nekomercijalno-Bez prerada 4.0 međunarodna](#)

Download date / Datum preuzimanja: **2024-07-05**



Repository / Repozitorij:

[Repository UHC Osijek - Repository University Hospital Centre Osijek](#)

**MANJAK LIZOSOMSKE KISELE LIPAZE U DJECE:  
VLASTITA ISKUSTVA I NOVA MOGUĆNOST ENZIMSKOGA  
NADOMJESNOG LIJEČENJA**

**LYSOSOMAL ACID LIPASE DEFICIENCY IN CHILDREN:  
OUR EXPERIENCE AND A NOVEL POSSIBILITY OF ENZYME REPLACEMENT THERAPY**

DANIJELA PETKOVIĆ RAMADŽA, MARIO ĆUK, KARIN ZIBAR, MARINA BARIĆ,  
VLADIMIR SARNAVKA, KARMEN BILIĆ, KSENIJA FUMIĆ, JURICA VUKOVIĆ, SILVIJA PUŠELJIĆ,  
MARIJANA ĆORIĆ, RANKA ŠTERN PADOVAN, MARKO KRALIK, IVO BARIĆ\*

**Deskriptori:** Wolmanova bolest – genetika, dijagnoza, metabolizam, farmakoterapija; Bolest nakupljanja kolesterolskih estera – genetika, dijagnoza, metabolizam, farmakoterapija; Lizozomska kiselina lipaza – genetika, nedostatak, terapijska primjena; Kolesterolski esteri – metabolizam; Trigliceridi – metabolizam; Lizozomi – enzimologija; Rekombinirani proteini – terapijska primjena; Enzimsko nadomjesno liječenje

**Sažetak.** Manjak lizosomske kisele lipaze autosomno je recesivno nasljedna bolest s dva klinička fenotipa. Wolmanova bolest počinje u ranoj dojenačkoj dobi i brzo je progresivna. Zbog masivnog nakupljanja kolesterolskih estera i triglicerida u crijevima, jetri, slezeni i drugim stanicama monocitno-makrofagnog reda dolazi do malapsorpcije, hepatosplenomegalije, zatajenja jetre i smrti u prvoj godini života. Bolest nakupljanja kolesterolskih estera može se očitovati od rane dječje do kasne odrasle dobi, varijabilna je tijekom i progresije. Glavna su obilježja različito izražena jetrena bolest, uključujući cirozu i zatajenje jetre, hiperkolesterolemija i rana ateroskleroza. Karakterističan je patohistološki nalaz mikrovezikularne steatoze i fibroze, a patognomoničan je ultrastrukturni nalaz kristala kolesterolskih estera. Dijagnozu potvrđuju mjerenje enzimske aktivnosti i/ili analiza gena. Liječenje je donedavno bilo suportivno i simptomatsko. Klinička istraživanja enzimskog nadomjesnog liječenja pokazuju vrlo ohrabrujuće rezultate. Prikazujemo dojenče s Wolmanovom bolešću i dvoje djece s bolešću nakupljanja kolesterolskih estera s ciljem skretanja pozornosti na bolesti zbog manjka lizosomske kisele lipaze i što ranijeg početka optimalne skrbi.

**Descriptors:** Wolman disease – genetics, diagnosis, metabolism, drug therapy; Cholesterol ester storage disease – genetics, diagnosis, metabolism, drug therapy; Sterol esterase – genetics, deficiency, therapeutic use; Cholesterol esters – metabolism; Triglycerides – metabolism; Lysosomes – enzymology; Recombinant proteins – therapeutic use; Enzyme replacement therapy

**Summary.** Lysosomal acid lipase deficiency is an autosomal recessive disorder with two distinct clinical phenotypes. Wolman disease is rapidly progressive with onset in early infancy. Complete enzyme deficiency results in massive accumulation of cholesterol esters and triglycerides in intestines, liver, spleen and other monocyte-macrophage system cells causing malabsorption, hepatosplenomegaly, liver failure and death in early infancy. Cholesterol ester storage disease may be diagnosed in childhood or later in life. It is characterized by chronic course and variable progression. Main features are variously expressed hepatopathy, including cirrhosis and liver failure, hypercholesterolemia and premature atherosclerosis. Characteristic is pathohistological finding of microvesicular steatosis and fibrosis and patognomonic are typical cholesterol ester crystals. Diagnosis is confirmed by enzyme assay and/or gene analysis. Until recently treatment was symptomatic. Ongoing clinical trials of enzyme replacement therapy have shown very promising results. We are presenting an infant with Wolman disease and two children with cholesterol ester storage disease with the aim to raise awareness about this disease and to start optimal care early.

Liječ Vjesn 2015;137:81–87

\* Klinika za pedijatriju, Medicinski fakultet Sveučilišta u Zagrebu, KBC Zagreb (Danijela Petković Ramadža, dr. med.; dr. sc. Mario Ćuk, dr. med.; mr. sc. Vladimir Sarnavka, dr. med.; prof. dr. sc. Jurica Vuković, dr. med.; prof. dr. sc. Ivo Barić, dr. med.), Sveučilišna klinika za dijabetes, endokrinologiju i bolesti metabolizma »Vuk Vrhovac«, KB Merkur (Karin Zibar, dr. med.), Klinika za onkologiju, Medicinski fakultet Sveučilišta u Zagrebu, KBC Zagreb (Marina Barić, dr. med.), Klinički zavod za laboratorijsku dijagnostiku, Medicinski fakultet Sveučilišta u Zagrebu, KBC Zagreb (Karmen Bilić, dipl. ing., spec. med. biokemije; prof. dr. sc. Ksenija Fumić, spec. med. biokemije), Klinika za pedijatriju, Medicinski fakultet Sveučilišta u Osijeku, KBC Osijek (doc. dr. sc. Silviya Pušeljić, dr. med.), Klinički zavod za patologiju i citologiju, Medi-

ćinski fakultet Sveučilišta u Zagrebu, KBC Zagreb (doc. dr. sc. Marijana Ćorić, dr. med.), Klinički zavod za dijagnostičku i intervencijsku radiologiju, Medicinski fakultet Sveučilišta u Zagrebu, KBC Zagreb (prof. dr. sc. Ranka Štern Padovan, dr. med.; dr. sc. Marko Kralik, dr. med.)

Adresa za dopisivanje: Prof. dr. sc. I. Barić, Zavod za bolesti metabolizma, Referentni centar za medicinsku genetiku i metaboličke bolesti djece Ministarstva zdravstva Republike Hrvatske, Klinika za pedijatriju, Medicinski fakultet Sveučilišta u Zagrebu, KBC Zagreb, Kišpatičeva 12, Rebro, 10000 Zagreb. e-mail: ibaric@kbc-zagreb.hr

Primljeno 17. srpnja 2014., prihvaćeno 24. studenoga 2014.

Lizosomska kiselina lipaza (EC 3.1.1.13) jest hidrolaza ključna za razgradnju lipoproteina plazme koji nakon vezanja za LDL-receptore (od engl. *low-density-lipoprotein*, lipoprotein niske gustoće) procesom endocitoze ulaze u stanicu te se potom vezikularnim transportom prenose u lizosome gdje ih ovaj enzim razgrađuje, i to kolesterolske estere na slobodni kolesterol i masne kiseline, a trigliceride na glicerol i masne kiseline. Zbog prirodnog manjka lizosomske kisele lipaze dolazi do nakupljanja kolesterolskih estera i triglicerida u tkivima koja najviše sudjeluju u endocitozi lipoproteina posredovanoj receptorima, a to su stanice jetre, crijeva, nadbubrežnih žlijezda, limfnih čvorova i općenito stanice monocitno-makrofagnog sustava.<sup>1</sup> Patomehanizam nastanka bolesti, međutim, nije samo posljedica nakupljanja nerazgrađenog supstrata u lizosomima, već zbog smanjenog oslobađanja neesterificiranog kolesterola dolazi do poremećenog unutarstaničnog metabolizma kolesterola putem triju mehanizama: 1. gubitka negativne povratne sprege kojom slobodni kolesterol djeluje na 3-hidroksi-3-metilglutaril CoA reduktazu – enzim ključan u sintezi endogenog kolesterola; 2. smanjene esterifikacije kolesterola zbog nedovoljne aktivnosti enzima acil-CoA-kolesterol aciltransferaze – slobodni kolesterol pozitivnom povratnom spregom djeluje na aktivnost ovog enzima i tako potiče vlastitu esterifikaciju; 3. povećane ekspresije LDL-receptora na staničnoj membrani i većeg unosa egzogenog kolesterola u stanicu. Zbog navedenoga dolazi do povišenja koncentracija ukupnog i LDL-kolesterola.<sup>2</sup> Uz to, smanjeno oslobađanje neesterificiranog kolesterola zbog nedostatne aktivnosti lizosomske kisele lipaze negativno djeluje na ekspresiju prijenosnika ABCA1 i stvaranje HDL-čestica (od engl. *high-density-lipoprotein*, lipoprotein velike gustoće), što također pridonosi nakupljanju kolesterola u stanicama, dislipidemiji te posljedično ubrzanju aterosklerozi i nastanku kardiovaskularnih komplikacija.<sup>3</sup>

Bolest zbog manjka lizosomske kisele lipaze (MIM 278000) pripada skupini lizosomskih bolesti nakupljanja, nasljeđuje se autosomno recesivno i tradicionalno se dijeli u dva klinička oblika. Wolmanova je bolest infantilni oblik čiji je fenotip u literaturi opisan 1956. godine, a karakteriziran je fulminantnim tijekom i ranim letalnim ishodom.<sup>4</sup> Bolest nakupljanja kolesterolskih estera i njezina moguća patogenezna prvi su put opisane 1963. godine u 12-godišnjeg dječaka s hepatomegalijom i hiperkolesterolemijom u kojeg su biopsijom jetre nađene nakupine kolesterolskih estera.<sup>5</sup> Ovaj oblik bolesti različita je kliničkog tijeka i može početi u bilo kojem životnom razdoblju. Danas se, međutim, drži da je bolest zbog manjka lizosomske kisele lipaze vremenski kontinuirani spektar kliničkih oblika u kojem se simptomima i znakovima mogu pojaviti bilo kada, od novorođenačke do kasne odrasle dobi.<sup>6</sup> Genska osnova ove bolesti jesu mutacije gena LIPA koji se nalazi na lokusu 10q23.2-q23.3.<sup>7</sup> Do danas je opisano više od 40 mutacija gena LIPA, a najčešća mutacija c.894G>A (p.S275\_Q298 del) (E8SJM) nalazi se na oko 60% alela osoba s bolešću nakupljanja kolesterolskih estera.<sup>6</sup> Izuzev spomenutu mutaciju koja se zbog dostatne rezidualne enzimске aktivnosti ne nalazi u Wolmanovoj bolesti, nema jasne korelacije genotipa i fenotipa. Prema incidenciji heterozigota za tu najčešću mutaciju u Njemačkoj procjenjuje se da bi incidencija bolesti nakupljanja kolesterolskih estera mogla biti oko 1 : 40.000,<sup>8</sup> a prema jednom američkom istraživanju incidencija je bolesti u bjelačkim i hispanjskim populacijama između 1 : 90.000 i 1 : 130.000.<sup>9</sup> S obzirom na broj dijagnosticiranih, a u literaturi ih je do prošle godine bilo opisano 135,<sup>6</sup> razvidno je da je većina

osoba oboljelih od ove bolesti neprepoznata, i to poglavito u europskoj populaciji gdje je incidencija vjerojatno veća. Incidencija Wolmanove bolesti također je nepoznata, ali prema jednom australskom istraživanju mogla bi biti oko 1 : 500.000.<sup>10</sup> Do sada je u svijetu opisano stotinjak bolesnika.

Koliko nam je poznato, u našoj literaturi do sada nisu opisani bolesnici s bolešću zbog manjka lizosomske kisele lipaze. Prikazujemo troje bolesnika, dojenčce s Wolmanovom bolešću i dvoje djece s bolešću nakupljanja kolesterolskih estera, s ciljem skretanja pozornosti na ovu bolest i što ranijeg postavljanja točne dijagnoze, a u budućnosti možda i što ranijeg početka specifičnog liječenja. Početni rezultati kliničkih istraživanja enzimskog nadomjesnog liječenja pokazuju vrlo ohrabrujuće rezultate. To je osobito važno za bolesnike s Wolmanovom bolešću, dok pravo mjesto tog načina liječenja u bolesnika s bolešću taloženja kolesterolskih estera tek treba naći.

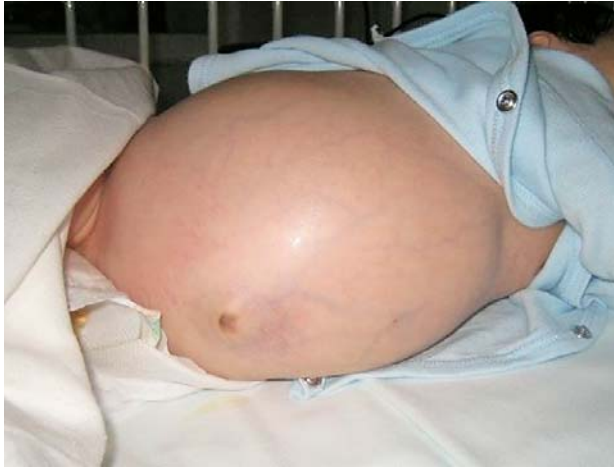### Wolmanova bolest

U ovom obliku bolesti izuzetno je niska preostala enzimska aktivnost, manje od 1%, pa vrlo rano dolazi do masivnog nakupljanja kolesterolskih estera i triglicerida u stanicama jetre, slezene, crijeva, nadbubrežnih žlijezda, limfnih čvorova i koštane srži. Zbog toga se već u prvim tjednima života u dojenčeta razvijaju distenzija trbuha, povraćanje, proljev i steatoreja što dovodi do malapsorpcije, pothranjenosti i kaheksije. Vrlo brzo se razvija izrazita hepatosplenomegalija, zbog hipersplenizma potrebne su transfuzije derivata krvi, a jetrena bolest ubrzo progredira do ciroze i zatajenja jetre. U nešto više od polovine bolesnika mogu se naći kalcifikacije nadbubrežnih žlijezda koje premda nisu patognomonične, mogu biti smjerokaz točnoj dijagnozi. To su sitne, difuzne kalcifikacije koje na rendgenskoj slici izgledaju poput mreže i lako se mogu previdjeti, a bolje se prikazuju metodom kompjutorizirane tomografije (slika 2.a i b). Obostrane kalcifikacije nadbubrežnih žlijezda mogu se vidjeti u dojenčadi s krvarenjem u nadbubrežne žlijezde zbog sepse, porođajne asfiksije ili drugih uzroka, kao i u bolesnika s neuroblastomom, ali obično nisu tako fine i difuzne kao u Wolmanovoj bolesti. Dojenčad oboljela od Wolmanove bolesti imaju povišene koncentracije triglicerida, ukupnog i LDL-kolesterola, a sniženu koncentraciju HDL-kolesterola. U limfocitima periferne krvi mogu se vidjeti vakuole, a biopsijom koštane srži nađu se pjenušavi makrofagi.<sup>1</sup> Histopatološke promjene u jetri opisane su u nastavku teksta. Tijek bolesti je brzo progresivan sa smrtnim ishodom najčešće u prvih šest mjeseci života. Jedina šansa za preživljenje bila je vrlo rana transplantacija matičnih krvotvornih stanica koja je nerijetko neizvediva s obzirom na vrlo brzi tijek bolesti.<sup>11-13</sup>

### Bolest nakupljanja kolesterolskih estera

Glavna klinička, histološka i biokemijska obilježja ovog oblika bolesti jesu masna jetra, nealkoholna steatohepatitis, hepatomegalija, splenomegalija, povećana aktivnost aminotransferaza, povišena koncentracija ukupnog i LDL-kolesterola te snižena koncentracija HDL-kolesterola u plazmi. Srednja dob pojave simptoma i znakova bolesti jest oko 5 godina, a u većine se simptomi javljaju prije navršanih 12 godina života. U kasnijem tijeku bolesnici nerijetko dobiju cirozu jetre te kardiovaskularne bolesti kao posljedice preuranjene ateroskleroze.<sup>6</sup> U preglednom članku Bernstein i suradnici donose podatke 135 osoba oboljelih od bo-



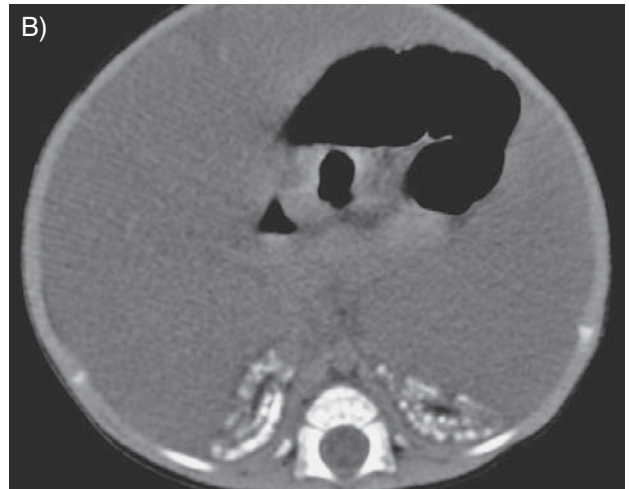
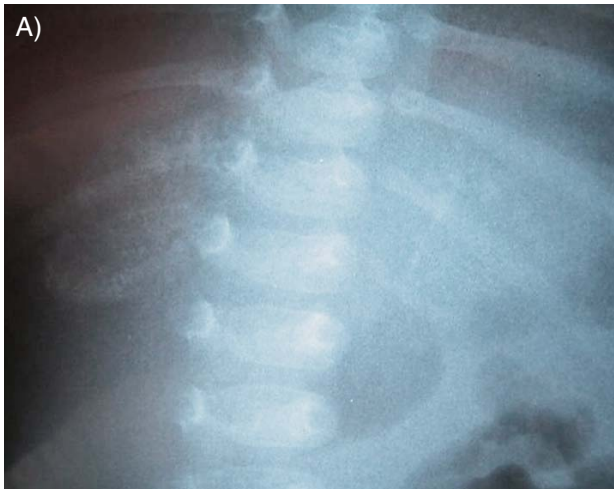
Slika 1. Distenzija trbuha, pojačan venski crtež i hepatosplenomegalija u dojenčeta s Wolmanovom bolešću  
Figure 1. Abdominal distension, enlarged veins and hepatosplenomegaly in an infant suffering from Wolman disease

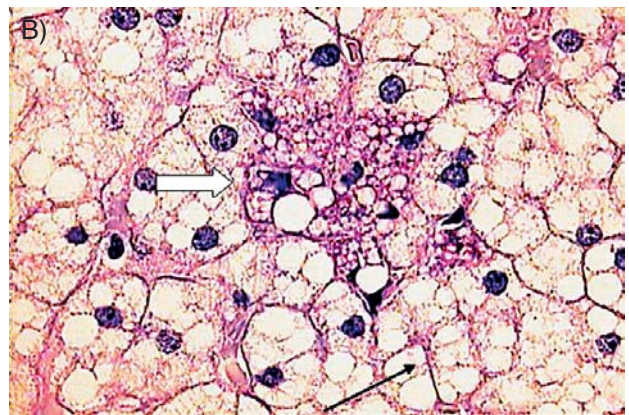
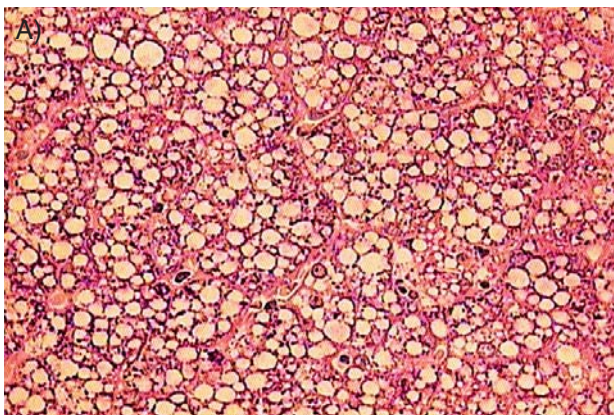
lesti nakupljanja kolesterolskih estera. Kao glavno kliničko obilježje izdvojena je hepatomegalija koja se nalazi u više od 99% bolesnika, dok je splenomegalija opisana u 74%. Gotovo svi bolesnici imali su povišene aminotransferaze i ukupni kolesterol, a većina imala povišeni LDL-kolesterol i snižen HDL-kolesterol.<sup>6</sup> Od simptoma se često opisuju bol u trbuhu, proljev i steatoreja. Neki bolesnici imaju anemiju kao posljedicu malapsorpcije, a dio djece zaostaje u rastu. Kalcifikacije nadbubrežnih žlijezda koje su obilježje Wolmanove bolesti mogu se naći u oko 10% bolesnika.<sup>6</sup> U navedenoj kohorti u 12 su se bolesnika razvili varikoziteti jednjaka kao posljedica ciroze jetre, u dvoje se razvio karcinom jetre, a u 11, od kojih je polovica bila mlađa od 21 godine, došlo je do smrtnog ishoda. Znakovito je da je u onih u kojih je višekratno rađena biopsija jetre nađena progresija bolesti.<sup>6</sup>

### Kako do dijagnoze?

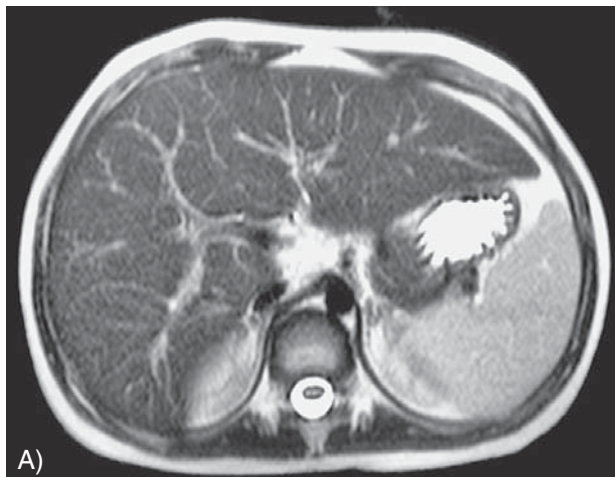Uz opisanu kliničku sliku, koja je u Wolmanovoj bolesti podosta karakteristična, a u bolesti nakupljanja kolesterol-



Slika 2. Obostrane kalcifikacije nadbubrežnih žlijezda prikazane na rendgenogramu (A) i kompjutoriziranoj tomografiji (B)  
Figure 2. Bilateral adrenal calcifications shown by conventional radiography (A) and computed tomography (B)

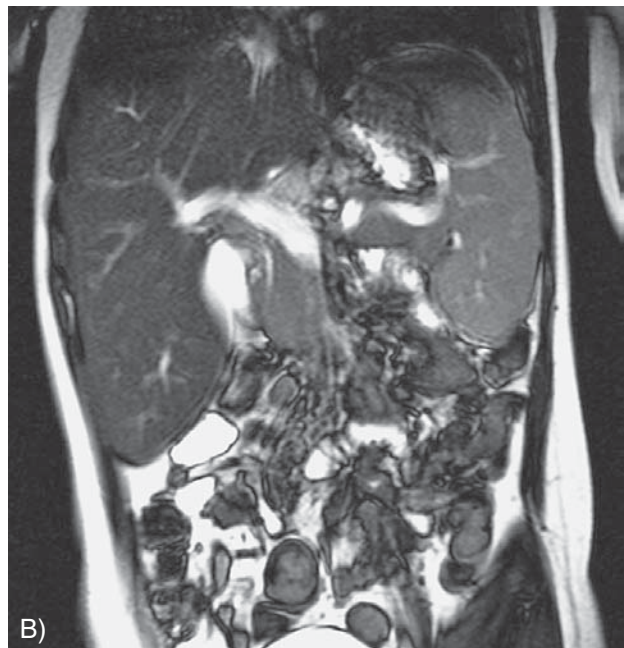


Slika 3. (A) Makro- i mikrovezikularna steatoza (PAS bojanje, povećanje 400 ×). (B) Hepatociti pokazuju jaku mikrovezikularnu steatozu (strelica). Pjenušava Kupfferova stanica u perivenularnoj zoni pozitivna je na PAS bojanje (debela strelica) (bojanje PAS-dijastazom, povećanje 630×)  
Figure 3. (A) Microvesicular and macrovesicular steatosis (PAS stain, original magnification × 400). (B) Hepatocytes show marked microvesicular steatosis (arrow). The foamy Kupffer cells (block arrow) in the perivenular zone is PAS positive (PAS after diastase digestion, original magnification × 630)



Slika 4. MR abdomena u bolesnice s bolesti taloženja kolesterolskih estera koji pokazuje uvećanu jetru i slezenu, aksijalni (A) i koronarni presjek (B)

Figure 4. Abdomen MRI showing hepatosplenomegaly in a patient suffering from cholesterol ester storage disease, axial (A) and coronal scan (B)



skih estera nerijetko oligosimptomatska i često nespecifična, od koristi su svakako i laboratorijski nalazi. Bolesnici gotovo uvijek imaju povišene aktivnosti aminotransferaza, i to od blagog povišenja do stotruko većih vrijednosti od gornje granice referentnog raspona.<sup>6</sup> Vrlo često imaju povišeni ukupni kolesterol i LDL-kolesterol, a nizak HDL-kolesterol, što je posebno indikativno u bolesnika koji nisu pretili.<sup>6,14</sup> Kao i u ostalim lizosomskim bolestima nakupljanja može se naći povišena aktivnost hitotriozidaze u serumu.<sup>15,16</sup> Međutim, treba voditi računa da oko 5% populacije ima prirodni manjak hitotriozidaze i da niska aktivnost tog biomarkera ne isključuje postojanje lizosomske bolesti.<sup>17</sup> Od šire dostupnih dijagnostičkih metoda koristan je i ultrazvučni nalaz steatohepatitisa, odnosno masno promijenjene jetre. Prema vrijedećim smjernicama Američkoga gastroenterološkog društva iz 2012. godine ultrazvučni nalaz masno promijenjene jetre (engl. NAFLD, *non-alcoholic fatty liver disease*) u malog djeteta ili djeteta koje nema prekomjernu tjelesnu težinu i druge znakove metaboličkog sindroma, uz ostalo (što uključuje virusni hepatitis, Wilsonovu bolest, lipodistrofiju, abetalipoproteinemiju, toksični učinak lijekova, parenteralnu prehranu, poremećaj razgradnje masnih kiselina i karnitinskog ciklusa itd.) zahtijeva i obradu u smjeru bolesti nakupljanja kolesterolskih estera.<sup>18</sup>

Kako je nakon nalaza trajno povišenih aminotransferaza i masno promijenjene jetre nepoznatog uzroka u djece sljedeći korak u dijagnostičkom algoritmu obično biopsija jetre, nerijetko je upravo patohistološki nalaz taj koji uputi na točnu dijagnozu. Makroskopski je jetra žućkastonarančasta, a ako se razvila ciroza, ona je mikronodularna. Histološki se nađe mikrovezikularna steatoza, fibroza i/ili ciroza različita stupnja (slika 3. a). Kupfferove stanice povećane su pjenušavim, pozitivnim na PAS (od engl. *Periodic Acid Schiff*), citoplazmama rezistentnim na dijastazu (slika 3. b). Na svježe smrznutom preparatu obojenom *Oil red O*-bojom mogu se vidjeti kolesterolski kristali koji polariziraju na polarizacijskom svjetlu. Elektronskim mikroskopom vide se tipični igličasti kolesterolski kristali u Kupfferovim stanicama koji nakon otapanja kolesterola ostavljaju karakteristične zvjezdolike raspukline.<sup>19,20</sup> Dijagnoza se po-

tvrdje mjerenjem enzimске aktivnosti ili analizom gena LIPA. Aktivnost enzima može se mjeriti u leukocitima, fibroblastima, jetri te iz suhe kapi krvi. Mjerenje enzimске aktivnosti iz suhe kapi krvi najpraktičnije je, a uz to omogućuje dovoljno pouzdan rezultat i dovoljno jasno razgraničenje između zdravih osoba, heterozigota i bolesnika.<sup>21</sup> Za preciznu procjenu jako snižene preostale enzimске aktivnosti metoda nije adekvatna jer se znatno smanjena ostatakna aktivost enzima (manja od 3%) ne može detektirati, tako da se enzimskim testom ne može sa sigurnošću razlikovati Wolmanova bolest od bolesti nakupljanja kolesterolskih estera.<sup>21</sup>

### Liječenje

Donedavno ni za jedan oblik bolesti nije bilo etiološkog liječenja. Osnova terapijskog pristupa bolesti taloženja kolesterolskih estera bila je simptomatska terapija koja se odnosila ponajprije na suzbijanje hiperlipidemije djetetskim mjerama i lijekovima (statinima, kolestiraminom i u novije vrijeme ezetimibom). Premda ovakvo liječenje ima stanovit uspjeh u kontroli dislipidemije, nema čvrstih pokazatelja da ima učinka na zaustavljanje progresije jetrene bolesti. U bolesnika u kojih se već razvilo zatajenje jetre jedina je terapijska mogućnost transplantacija jetre kojom se uspješno može izliječiti jetrena bolest.<sup>22</sup> No, ona ne dovodi do potpunog izlječenja jer se i nakon transplantacije nastavlja ubrzani aterosklerotski proces u ekstrahepatičnim tkivima.<sup>23</sup>

Što se tiče liječenja Wolmanove bolesti, ni jedan terapijski postupak nije dao željene rezultate. Dijetetske mjere, uključujući potpuno isključivanje masti iz prehrane, potpunu parenteralnu prehranu i razne modifikacije, nemaju učinaka na usporjenje progresije bolesti. Zbog izrazito brze progresije patološkog procesa, male tjelesne mase i teškog općeg stanja bolesnika, transplantacija jetre nije realna opcija za liječenje dojenčadi s Wolmanovom bolesti. Jedina stvarna šansa za njihovo izlječenje bila je rana transplantacija krvotvornih matičnih stanica.<sup>11,12,13</sup> Nažalost, i ova je metoda zbog brze progresije bolesti i teškog stanja primatelja u većine bolesnika u kojih se pokušala bila neuspješna.<sup>24,25</sup>



Posljednjih mjeseci kliničke studije enzimске nadomjesne terapije rekombinantnim enzimom sebelipaza alfa pokazuju vrlo ohrabrujuće rezultate u liječenju obaju oblika bolesti.<sup>26</sup> Nakon što se nadmjesno liječenje pokazalo uspješnim na mišjem modelu<sup>27</sup> započela su klinička ispitivanja u bolesnika s bolešću nakupljanja kolesterolskih estera i prvi rezultati pokazali su povoljan učinak terapije na smanjenje aktivnosti aminotransferaza i dislipidemiju.<sup>26</sup> Nedavno je objavljena studija učinka sebelipaze alfa nakon 52 tjedna terapije kojom se pokazalo da navedeno liječenje dovodi do znatnog smanjenja aminotransferaza, poboljšanja koncentracije lipida u krvi, smanjenja volumena jetre i udjela masti u jetri. Nuspojave u pacijenata koji su primali lijek bile su rijetke, blage i najčešće nevezane uz samu terapiju, a nitko od devetero pacijenata uključenih u studiju nije imao protutijela na enzim.<sup>28</sup> U tijeku je treća klinička faza multicentrične studije u kojoj se ispituju sigurnost i učinkovitost sebelipaze alfa.<sup>29</sup> Uz to je u tijeku klinička studija ispitivanja učinkovitosti lijeka u oboljelih od Wolmanove bolesti s primarnim ciljem praćenja preživljenja prvih 12 mjeseci života, a sekundarnim ciljevima praćenja sigurnosti lijeka i preživljenja i nakon 12. mjeseca života.<sup>30</sup>

### Prikazi bolesnika – naša iskustva

Bolesnica s Wolmanovom bolešću bila je prvo dijete srodnih roditelja. U dobi od 5 tjedana zamijećene su distenzija trbuha, hepatosplenomegalija, anemija (eritrociti  $3,01 \times 10^{12}/L$ , hemoglobin 79 g/L) i vakuole u limfocitima periferne krvi. Ubrzo potom dojenče počinje povraćati, razvija se proljev te dolazi do progresije organomegalije (slika 1.). Iz nalaza valja izdvojiti hipertrigliceridemiju (9,21 mmol/L, normalno < 1,7), visoku aktivnost hitotriozidaze (6610 pa 8.805 mU/ml, normalno < 150) i karakteristične obostrane difuzne kalcifikacije nadbubrežnih žlijezda vidljive na radiogramu i kompjutoriziranom tomogramu trbuha (slika 2. a i b). S obzirom na kliničku sliku, laboratorijske i radiološke nalaze postavljena je dijagnoza Wolmanove bolesti koja je potvrđena nalazom niske aktivnosti lizosomske kisele lipaze u leukocitima (49,8 nmol/h/mg proteina; normalno 125 – 480). Nakon postavljanja dijagnoze započeta je obrada za transplantaciju matičnih hematopoetskih stanica. Dojenče je liječeno hipolipemicima (kolestiramin i lovastatin), djelomičnom parenteralnom prehranom i enteralnim unosom s niskim udjelom masti, uz ostalu simptomatsku terapiju. Usprkos terapijskim pokušajima bolest progredira, dolazi do zatajenja jetre i smrtnog ishoda u dobi od nepuna tri mjeseca. Obdukcija je pokazala povećanu jetru s brojnim pjenušavim makrofagima, masivnu fibrozu crijeva te povećane nadbubrežne žlijezde s fokalnim kalcifikatima. Nakon što je genskom analizom nađeno da je bolesnica bila homozigot za dotad neopisanu mutaciju gena LIPA, c.419G>A (W140X), a oba su roditelja heterozigoti za istu mutaciju.

Bolesnik s bolešću nakupljanja kolesterolskih estera prvo je dijete nesrodnih roditelja koji imaju šećernu bolest tipa II i hiperkolesterolemiju. U novorođenačkom razdoblju imao je žuticu koja je prošla uz fototerapiju. U dobi od 5 i pol godina hospitaliziran je zbog febriliteta i povišenih aminotransferaza i tada je zamijećen lipemičan serum. Klinička obrada započeta je u dobi od nepunih 6 godina. Jetra je bila palpabilna 6 cm, slezena rubom, a ultrazvučno je nađena hiperehogena, povećana jetra. Iz laboratorijskih nalaza valja izdvojiti: AST 72 IU/L (normalno 24 – 49 U/L), ALT 114 IU/L (normalno 11 – 37 U/L), kolesterol 9,85 mmol/L (normalno < 5), LDL 7,06 mmol/L (normalno < 3), HDL 0,89 mmol/L (normalno > 1), trigliceride 1,60 mmol/L (normalno < 1,7), povišenu hitotriozidazu 442 mU/ml (kontrolni ispitanik 56). Učinjena je biopsija jetre i patohistološka je analiza pokazala poremećaj arhitekture, portalne prostore prožete vezivom, makrovezikularnu i mikrovezikularnu steatozu te hipertrofične, pjenušave, PAS-pozitivne, dijastaza-rezistentne Kupfferove stanice (slika 3. a i 3. b), a elektronskom mikroskopijom nađene su kapljice masti u citoplazmi od kojih su neke imale kribriiforman izgled. Dijagnoza je potvrđena nalazom niske aktivnosti lizosomske kisele lipaze u fibroblastima –1,3 nmol/mg/h (kontrola 52,8) i dviju mutacija gena LIPA: c.419G>A (p.W140X) i c.894G>A (p.S275\_Q298 del). Dječak je na terapiji dijetom s malo masti i hipolipemicima (kolestiramin i simvastatin) na što je došlo do sniženja kolesterola (ukupni kolesterol 7,4 mmol/L, LDL-kolesterol 5,6 mmol/L). Za sada nema kliničkih ni laboratorijskih znakova progresije jetrene bolesti. Kontrolna biopsija jetre učinjena u dobi od 11 godina pokazala je nalaz sličan prethodnomu.

Bolesnica s bolešću nakupljanja kolesterolskih estera jedino je dijete u obitelji zdrave majke i oca koji je u djetinjstvu imao hepatomegaliju nejasne etiologije, ali od tada je bez tegoba. Nakon rođenja je zbog hiperbilirubinemije liječena fototerapijom, a nakon toga je bila dobro i normalno se razvijala. Ipak, naknadno se saznaje da od druge godine ima povećan trbuh. U dobi od 4 i pol godine u tijeku infekcije Epstein-Barrinim virusom\* (EBV) nađene su hepatomegalija sa steatozom i očuvanom sintetskom funkcijom jetre, splenomegalija i hiperlipidemija. Iz laboratorijskih nalaza valja izdvojiti: AST 121 U/L, AST 138 U/L, ukupni kolesterol 7,2 mmol/L, HDL 0,6 mmol/L, LDL 5,0 mmol/L, trigliceridi 5,37 mmol/L. Učinjena je biopsija jetre i patohistološkom analizom nađeni su teški poremećaj arhitekture, jaka fibroza, obilni upalni infiltrat uz dosta *piece meal* nekroza i mikrovezikularna steatoza. Nakon izlječenja od infekcije EBV-om dolazi do pada aminotransferaza koje, međutim, trajno ostaju povišenima (AST 72 mmol/L, ALT 85 mmol/L). I dalje ima hiperlipidemiju (ukupni kolesterol 10,6 U/L, trigliceridi 2,78 U/L), a volumen jetre i slezene minimalno se smanjio (slika 4.). Djevojčica je liječena dijetom s ograničenim unosom masti i kolesterola. U idućem se razdoblju uredno psihosomatski razvijala i bila je bez novih tegoba. U dobi od sedam godina ponovljena je biopsija jetre i nađeno je smanjenje upale, ali pojačana fibroza u odnosu na prethodni nalaz te slika mikrovezikularne i makrovezikularne steatoze jetre. Histološki je nalaz upućivao na bolest nakupljanja kolesterolskih estera, premda nisu nađene tipične ultrastrukturne promjene koje odgovaraju kolesterolskim kristalima. Planiralo se mjeriti lizosomske kisele lipaze u fibroblastima, ali zbog tehničkih teškoća nalaz nikad nije stigao. U dobi od sedam godina započeta je terapija simvastatinom koja je zbog nuspojave nakon nekoliko mjeseci ukinuta. U daljnjem tijeku djevojčica je bila bez subjektivnih tegoba i normalnog je rasta i razvoja. Prema biokemijskim i slikovnim pretragama jetrena je bolest bila bez progresije, a hiperlipidemija bez promjena. U dobi od 15 godina dovršila se dijagnostika i nađena je niska aktivnost enzima u suhoj kapi krvi te je postavljena dijagnoza bolesti taloženja kolesterolskih estera.

### Rasprava

Manjak lizosomske kisele lipaze jest bolest koja u većini slučajeva počinje već u dječjoj dobi i dovodi do znatnog

\* EBV otkrili su engleski virolog Michael Anthony Epstein i engleska virologinja Yvonne Barr, pa zato ne može biti Barrov virus. Neki autori pišu i Epstein-Barr virus. (opaska lektora)

morbiditeta, povećanog mortaliteta zbog jetrene bolesti i ubrzane ateroskleroze. Mnoga ranije opisana klinička i laboratorijska obilježja, osobito u slučaju bolesti nakupljanja kolesterolskih estera, nisu prisutna uvijek i/ili nisu prisutna u svih bolesnika, što dodatno može otežati prepoznavanje ove bolesti i odgoditi postavljanje točne dijagnoze. Prisutnost pojedinih obilježja ovisi o fazi bolesti, a njihovo prepoznavanje o kvaliteti i opsežnosti pretraga, mjestu uzimanja uzorka za biopsiju i drugim čimbenicima. Primjer toga je i nenalaženje kolesterolskih kristala elektronskom mikroskopijom u naše bolesnice s bolešću nakupljanja kolesterolskih estera. Upravo stoga mogu biti korisni dijagnostički algoritmi kao npr. onaj za bolesnike s dislipidemijom koji su predložili Reiner i suradnici.<sup>14</sup>

Prijašnje metode mjerenja enzimske aktivnosti u krvi bile su nedovoljno precizne, odnosno nedovoljno specifične, jer su mjerile i aktivnosti drugih lipaza,<sup>21</sup> a u skladu s tim je i razmjerno visoka preostala aktivnost u naše bolesnice s Wolmanovom bolešću. Razvoj nove laboratorijske metode mjerenja enzimske aktivnosti lizosomske kisele lipaze uz upotrebu specifičnog inhibitora enzima omogućilo je precizno mjerenje enzimske aktivnosti. Isti specifični inhibitor može se iskoristiti za mjerenje enzimske aktivnosti u suhoj kapi krvi, leukocitima i fibroblastima.<sup>31</sup> Ipak, mjerenje enzimske aktivnosti iz suhe kapi krvi najpraktičnije je zbog malene količine potrebnog uzorka, zadovoljavajuće stabilnosti i zbog toga niže cijene transporta do laboratorija, što sve skupa znatno olakšava dijagnostiku. Za analizu je dovoljna mala količina krvi na filtrir-papiru (kartica slična ili jednaka kao ona za novorođenački skrining), a enzim je dovoljno stabilan da se na sobnoj temperaturi kartica može dostaviti u laboratorij unutar nekoliko dana (pad enzimske aktivnosti nakon sedam dana na sobnoj temperaturi je oko 15%). Ako se uzorak ne može dostaviti u tom vremenu, karticu je do slanja potrebno držati u hladioniku, na temperaturi od +4 °C na kojoj je enzim stabilan 6 tjedana. Za dulje razdoblje uzorak treba pohraniti u ledenici.<sup>21</sup> Pretraga se uvodi i u Laboratoriju za nasljedne i metaboličke bolesti Kliničkoga bolničkog centra Zagreb i moći će se napraviti uz odgovarajuću uputnicu. Do dostupnosti navedene pretrage u Republici Hrvatskoj stojimo na raspolaganju za organiziranje slanja uzoraka i besplatnog mjerenja aktivnosti enzima iz suhe kapi krvi u suradnom inozemnom laboratoriju.

Dosadašnji objavljeni rezultati kliničkih studija liječenja manjka lizosomske kisele lipaze enzimskom nadomjesnom terapijom dobivenom tehnikom rekombinirane DNK puno obećavaju. Liječenje je dovelo do sniženja koncentracije aminotransferaza, nakon početnog porasta zbog njihove mobilizacije iz tkiva, do sniženja LDL-kolesterola i triglicerida, porasta HDL-kolesterola, smanjenja jetre i smanjenja udjela masti u jetri. Nuspojave na infuziju lijeka bile su rijetke i blage. U jednoj kliničkoj studiji koja je u tijeku i čiji rezultati još nisu objavljeni sudjeluje i Klinički bolnički centar Zagreb.

Vjerojatna šira dostupnost enzimske nadomjesne terapije u skorijoj budućnosti obvezuje nas da povećamo svjesnost o ovoj rijetkoj bolesti kako bismo na vrijeme postavili točnu dijagnozu i pružili optimalnu skrb bolesnicima. Enzimsko nadomjesno liječenje moglo bi biti spasonosno za bolesnike s Wolmanovom bolešću, dok će za bolesnike s nakupljanjem kolesterolskih estera trebati pričekati rezultate spomenutih kliničkih studija i općenito duljeg praćenja kako bi se pouzdanije moglo procijeniti u koga i kada započeti ovakvo liječenje. Dotad će trebati u svakog bolesnika pokušati na pojedinačnoj osnovi pažljivo procijeniti sve brojne čimbe-

rike koji utječu na odluku o enzimskome nadomjesnom liječenju i drugim oblicima skrbi o ovim bolesnicima.

#### Zahvala

Ovaj rad poduprli su Ministarstvo znanosti, obrazovanja i sporta Republike Hrvatske projektom 0108-1081870-1885, Sveučilište u Zagrebu i tvrtka Synageva BioPharma.

#### LITERATURA

1. Assmann G, Seedorf U. The metabolic and molecular basis of inherited disease. U: Scriver CR, Beaud SUR, Sly WS, Valle D, ur. 8. izd. New York: McGraw Hill Inc; 2001, str. 3551–3572.
2. Brown MS, Dana SE, Goldstein JL. Receptor-dependent hydrolysis of cholesteryl esters contained in plasma low density lipoprotein. Proc Natl Acad Sci USA 1975;72:2925–9.
3. Bowden KL, Bilbey NJ, Bilawchuk LM i sur. Lysosomal acid lipase deficiency impairs regulation of ABCA1 gene and formation of high density lipoproteins in cholesteryl ester storage disease. J Biol Chem 2011;286:30624–35.
4. Abramov A, Schorr S, Wolman M. Generalized xanthomatosis with calcified adrenals. Am J Dis Child 1956;91:282–6.
5. Fredrickson DS. Newly recognized disorder of cholesterol metabolism. Ann Intern Med 1963;58:718.
6. Bernstein DL, Hůlková H, Bialer MG, Desnick RJ. Cholesterol esters storage disease: Review of the findings in 135 reported patients with an underdiagnosed disease. J Hepatol 2013;58:1230–43.
7. Aslanidis C, Kilma H, Lackner KJ i sur. Genomic organization of the human lysosomal acid lipase gene (LIPA). Genomics 1993;20:329–31.
8. Muntoni S, Wiebusch H, Jansen-Rust M i sur. Prevalence of cholesteryl ester storage disease. Arterioscler Thromb Vasc Biol 2007;27:1866–18.
9. Scott SA, Liu B, Nazarenko I i sur. Frequency of the cholesteryl ester storage disease common LIPA E8SJM mutation (c.894G>A) in various racial and ethnic groups. Hepatology 2013;58:958–65.
10. Meikle PJ, Hopwood JJ, Clague AE, Carey WF. Prevalence of lysosomal storage disorders. J Am Med Assoc 1999;281:249–54.
11. Stein J, Garty BZ, Dror Y, Fenig E, Zeigler M, Yaniv I. Successful treatment of Wolman disease by unrelated umbilical cord blood transplantation. Eur J Pediatr 2007;166:663–6.
12. Tolar J, Petryk A, Khan K i sur. Long-term metabolic, endocrine, and neuropsychological outcome of hematopoietic cell transplantation for Wolman disease. Bone Marrow Transplant 2009;43:21–7.
13. Krivit W, Peters C, Dusenbery K i sur. Wolman disease successfully treated by bone marrow transplantation. Bone Marrow Transplant 2000;26:567–70.
14. Reiner Z, Guardamagna O, Nair D i sur. Lysosomal acid lipase deficiency – an under-recognized cause of dyslipidemia and liver dysfunction. Atherosclerosis 2014;235:21–30.
15. Michelakakis H, Dimitriou E, Labadaridis I. The expanding spectrum of disorders with elevated plasma chitotriosidase activity: An update. J Inherit Metab Dis 2004;27:705–6.
16. Sheth JJ, Sheth FJ, Oza NJ, Gambhir PS, Dave UP, Shah RC. Plasma chitotriosidase activity in children with lysosomal storage disorders. Ind J Pediatr 2010;77:203–5.
17. Boot RG, Renkema GH, Verhoek M i sur. The human chitotriosidase gene. Nature of inherited enzyme deficiency. J Biol Chem 1998;273:25680–5.
18. Chalasani N, Younossi Z, Lavine JE i sur. The diagnosis and management of non-alcoholic fatty liver disease: practice guideline by the American Gastroenterological Association, American Association for the Study of Liver Diseases, and American College of Gastroenterology. Gastroenterology 2012;142:1592–609.
19. Boldrini R, Devito R, Biselli R, Filocamo M, Bosman C. Wolman disease and cholesteryl ester storage disease diagnosed by histological and ultrastructural examination of intestinal and liver biopsy. Pathol Res Pract 2004;200:231–40.
20. Hůlková H, Elleder M. Distinctive histopathological features that support a diagnosis of cholesterol ester storage disease in liver biopsy specimens. Histopathology 2012;60:1107–1113.
21. Hamilton J, Jones I, Srivastava R, Galloway P. A new method for the measurement of lysosomal acid lipase in dried blood spots using the inhibitor Lalstat 2. Clin Chim Acta 2012;413:1207–10.
22. Ferry GD, Whisenand HH, Finegold MJ, Alpert E, Glombicki A. Liver transplantation for cholesteryl ester storage disease. J Pediatr Gastroenterol Nutr 1991;12:376–8.
23. Kale AS, Ferry GD, Hawkins EP. End-stage renal disease in a patient with cholesteryl ester storage disease following successful liver transplantation and cyclosporine immunosuppression. J Pediatr Gastroenterol Nutr 1995;20:95–7.

24. Gramatges MM, Dvorak CC, Regula DP, Enns GM, Weinberg K, Agarwal R. Pathological evidence of Wolman's disease following hematopoietic stem cell transplantation despite correction of lysosomal acid lipase activity. *Bone Marrow Transplant* 2009;44:449–50.
25. Yanir A, Allatif MA, Weintraub M, Stepensky P. Unfavourable outcome of hematopoietic stem cell transplantation in two siblings with Wolman disease due to graft failure and hepatic complications. *Mol Genet Metab* 2013;109:224–6.
26. Bahwani M, Breen C, Enns GM i sur. Clinical effect and safety profile of recombinant human lysosomal acid lipase in patients with cholesterol ester storage disease. *Hepatology* 2013;58:950–7.
27. Du H, Cameron TL, Garger SJ i sur. Wolman disease/cholesteryl ester storage disease: efficacy of plant-produced human lysosomal acid lipase in mice. *J Lipid Res* 2008;49:1646–57.
28. Valayannopoulos V, Malinova V, Honzik T i sur. Sebelipase alfa over 52 weeks reduces serum transaminases, liver volume and improves serum lipids in patients with lysosomal acid lipase deficiency. *J Hepatol* 2014; 61(5):1135–42.
29. <http://www.clinicaltrials.gov/ct2/show/NCT01757184>.
30. <http://www.clinicaltrials.gov/ct2/show/NCT01371825>.
31. Civallo G, De Mari J, Bittar C, Burin M, Giugliani R. Extended use of a selective inhibitor of acid lipase for the diagnosis of Wolman disease and cholesteryl ester storage disease. *Gene* 2014;539:154–6.

## PRVA SINKRONA RESEKCIJA JETRE U SKLOPU CITOREDUKTIVNE KIRURGIJE, PERITONEKTOMIJE I HIPEC-a U HRVATSKOJ – PRIKAZ BOLESNICE

### FIRST SYNCHRONOUS LIVER RESECTION AS A PART OF CYTOREDUCTIVE SURGERY, PERITONECTOMY AND HIPEC IN CROATIA – CASE REPORT

ANA MAJSEC BUDAK, MATE ŠKEGRO, MATE MAJEROVIĆ, DUBRAVKO SMUĐ,  
ŽELJKO JELINČIĆ, EMIL KINDA, TIHOMIR KEKEZ, GORAN AUGUSTIN, HRVOJE SILOVSKI,  
PETAR MATOŠEVIĆ, TOMISLAV BRUKETA\*

**Deskriptori:** Adenokarcinom – farmakoterapija, kirurgija, patologija, sekundarni; Tumori kolona – patologija, farmakoterapija, kirurgija; Poprečni kolon – kirurgija; Peritonejski tumori – farmakoterapija, kirurgija, sekundarni; Peritonej – kirurgija; Tumori jetre – farmakoterapija, kirurgija, sekundarni; Hepatektomija; Protutumorski kombinirani kemoterapijski protokoli – terapijska primjena; Regionalna perfuzijska protutumorska kemoterapija; Inducirana hipertermija; Multimodalno liječenje; Analiza preživljavanja

**Sažetak.** Prikazujemo slučaj tridesetsedmogodišnje bolesnice s velikim adenokarcinomom poprečnoga debelog crijeva te metastazama u slezeni, jetri, peritoneumu, velikom omentumu, žučnome mjehuru, desnom jajniku i jajovodu. Nakon premještanja bolesnice u našu Bolnicu iz vanjske ustanove provedena je opsežna citoreduktivna kirurgija s multiorganskim resekcijama i hipertermijskom intraabdominalnom kemoterapijom (HIPEC). Nekoliko mjeseci kasnije ponovo je podvrgnuta kirurškom liječenju zbog novootkrivene metastaze u 7. jetrenom segmentu i ona je ukonjena. Kemoterapijske cikluse primala je tijekom cijeloga postoperativnog perioda. Danas, dvije godine nakon prve operacije, bolesnica je subjektivno bez tegoba i bez znakova recidiva bolesti. Agresivna citoreduktivna kirurgija koja uključuje multiorganske resekcije, peritonektomiju, HIPEC dokazano je primjenjiv način liječenja u određenih skupina bolesnika s uznapredovalim abdominalnim tumorima, u sklopu čega je i sinkrona resekcija jetre. Ovo je prva sinkrona resekcija jetre u sklopu redovito provedene citoreduktivne kirurgije i HIPEC-a u Hrvatskoj.

**Descriptors:** Adenocarcinoma – drug therapy, surgery, pathology, secondary; Colonic neoplasms – pathology, drug therapy, surgery; Colon, transverse – surgery; Peritoneal neoplasms – drug therapy, surgery, secondary; Peritoneum – surgery; Liver neoplasms – drug therapy, surgery, secondary; Hepatectomy; Antineoplastic combined chemotherapy protocols – therapeutic use; Chemotherapy, cancer, regional perfusion; Hyperthermia, induced; Combined modality therapy; Survival analysis

**Summary.** We present a case of a 37-year-old female, with large adenocarcinoma of transverse colon, and metastases in spleen, liver, peritoneum, greater omentum, gall bladder and right adnexa. She was transferred to our Hospital, and extensive elective cytoreductive surgery with intraabdominal hyperthermal chemotherapy (HIPEC) was performed. Couple of months later, she was operated on for a newly evidenced secondary nodus in liver segment VII, and metastasectomy was

\* **Klinika za kirurgiju, Medicinski fakultet Sveučilišta u Zagrebu, KBC Zagreb** (Ana Majsec Budak, dr. med.; prof. dr. sc. Mate Škegro, dr. med.; prof. dr. sc. Mate Majerović, dr. med.; prim. mr. sc. Dubravko Smuđ, dr. med.; prim. dr. sc. Željko Jelinčić, dr. med.; prim. Emil Kinda, dr. med.; Tihomir Kekez, dr. med.; dr. sc. Goran Augustin, dr. med.; dr. sc. Hrvoje Silovski, dr. med.; Petar Matošević, dr. med.; Tomislav Bruketa, dr. med.)

Adresa za dopisivanje: Dr. A. Majsec Budak, Medicinski fakultet Sveučilišta u Zagrebu, KBC Zagreb, e-mail: majsecbudak@yahoo.com  
Primljeno 5. travnja 2014., prihvaćeno 24. studenoga 2014.