

Manjak vitamina b12 u djece - podcijenjena opasnost u svjetlu novih spoznaja

Juras, Karin; Fumić, Ksenija; Ižaković, Senka; Pušeljić, Silvija; Čulić, Vida; Galić, Slobodan; Dasović Buljević, Andrea; Benjak, Vesna; Čolić, Ana; Huljev Frković, Sanda; ...

Source / Izvornik: **Liječnički vjesnik, 2011, 133, 39 - 50**

Journal article, Published version

Rad u časopisu, Objavljena verzija rada (izdavačev PDF)

Permanent link / Trajna poveznica: <https://um.nsk.hr/um:nbn:hr:239:801625>

Rights / Prava: [Attribution-NonCommercial-NoDerivatives 4.0 International/Imenovanje-Nekomercijalno-Bez prerada 4.0 međunarodna](#)

Download date / Datum preuzimanja: **2024-12-30**



Repository / Repozitorij:

[Repository UHC Osijek - Repository University Hospital Centre Osijek](#)

MANJAK VITAMINA B₁₂ U DJECE – PODCIJENJENA OPASNOST U SVJETLU NOVIH SPOZNAJA

VITAMIN B₁₂ DEFICIENCY IN CHILDREN – UNDERESTIMATED DANGER IN THE LIGHT OF NEW KNOWLEDGE

KARIN JURAS, KSENIJA FUMIĆ, SENKA IŽAKOVIĆ, SILVIJA PUŠELJIĆ, VIDA ČULIĆ,
SLOBODAN GALIĆ, ANDREA DASOVIĆ BULJEVIĆ, VESNA BENJAK, ANA ČOLIĆ,
SANDA HULJEV FRKOVIĆ, MILJENKA MARADIN, VLADIMIR SARNAVKA, KARMEN BILIĆ,
MATTHIAS BAUMGARTNER, IVO BARIĆ*

Deskriptori: Manjak vitamina B₁₂ – etiologija, dijagnoza, komplikacije, farmakoterapija; Vitamin B₁₂ – metabolizam; Prirođeni poremećaji metabolizma – genetika

Sažetak. Vitamin B₁₂ (kobalamin) ima dva aktivna oblika, adenosilkobalamin i metilkobalamin, koji imaju ključnu ulogu u dvama važnim metaboličkim putovima u ljudi i njihov je manjak odgovoran za kliničke teškoće u bolesnika. Kobalamin je nuždan tijekom cijelog života, no njegova dovoljna količina posebno je bitna u fetalno i dojenačko doba, kada je iznimno važan za normalan rast i razvoj djeteta, kao i za normalan razvoj središnjega živčanog sustava. Zbog vrlo složenog prometa i metabolizma njegov se manjak može očitovati pri raznim prirođenim i stečenim poremećajima. Klinička slika kojom se očituje manjak vitamina B₁₂ obično je nespecifična, nosi velik rizik od trajnih posljedica za bolesnika, a najčešće se vrlo jednostavno liječi ako se na vrijeme prepozna. U Republici Hrvatskoj poremećaji metabolizma kobalamina u djece prerijetko se otkrivaju. Zato je cilj ovog rada skrenuti pozornost na nove spoznaje o metabolizmu kobalamina, prikazati bolesnike s tipičnim kliničkim tijekom i laboratorijskim nalazima te dati smjernice za brzo dijagnosticiranje i liječenje poremećaja vitamina B₁₂ u djece.

Descriptors: Vitamin B₁₂ deficiency – etiology, diagnosis, complications, drug therapy; Vitamin B₁₂ – metabolism; Metabolism, inborn errors – genetics

Summary. Vitamin B₁₂ (cobalamin) has two active forms, adenosylcobalamin and methylcobalamin which have a key role in two important metabolic pathways in humans and their deficiency is responsible for clinical problems. Cobalamin is essential during whole life, but its sufficient amount is extra important in fetal and neonatal period, when it is essential for normal child growth and development as well as for normal development of the central nervous system. Because of very complex transport and metabolism, its deficiency can be manifested in numerous congenital and acquired disorders. Vitamin B₁₂ deficiency mostly has non-specific clinical features, it carries a great risk of permanent consequences, but most frequently it is easily curable if diagnosed on time. In Croatia cobalamin deficiency in children has been diagnosed too rarely. Accordingly, the aim of this paper is to point to the recently gained knowledge on cobalamin metabolism, present typical case reports and to provide guidelines for rapid and proper diagnostic and therapeutic approach.

Liječ Vjesn 2011;133:39–50

Nove spoznaje i važnost manjka vitamina B₁₂ za zdravlje stanovništva

Manjak vitamina B₁₂ (kobalamina) čest je u svim dobnim skupinama, a rizične skupine čine stariji ljudi, vegetarijanci, trudnice, novorođenčad i dojenčad hranjena samo majčinim mlijekom, te bolesnici s bubrežnim i gastrointestinalnim bolestima.¹ Simptomi i znakovi kojima se očituje obično su vrlo nespecifični i nerijetko teško prepoznatljivi. Većinom se lako liječe, a neliječeni mogu završiti ireverzibilnim posljedicama.^{2–5} Za vitamin B₁₂, kao i za kliničke, hematološke i neurološke poremećaje koje može izazvati njegov nedostatak zna se unatrag 80-ak godina. Posljednjih su godina otkriveni novi receptori, enzimi i druge bjelančevine i geni uključeni u apsorpciju, prijenos i unutarstanični metabolizam kobalamina. To je pridonijelo boljemu shvaćanju poremećaja vezanih uz funkcionalni manjak kobalamina (naziv koji se rabi za manjak njegovih aktivnih oblika) i otkriću novih bolesti na složenom putu od apsorpcije vitamina B₁₂ do stvaranja njegovih aktivnih oblika unutar stanice: adeno-

* **Medicinski fakultet Sveučilišta u Zagrebu, Zagreb** (Karin Juras, dr. med.), **Klinika za pedijatriju Medicinskog fakulteta Sveučilišta u Zagrebu, Klinički bolnički centar Zagreb** (mr. sc. Slobodan Galić, dr. med.; mr. sc. Andrea Dasović Buljević, dr. med.; prim. mr. sc. Vesna Benjak, dr. med.; Sanda Huljev Frković, dr. med.; mr. sc. Vladimir Sarnavka, dr. med.; prof. dr. sc. Ivo Barić, dr. med.), **Klinički zavod za laboratorijsku dijagnostiku Medicinskog fakulteta Sveučilišta u Zagrebu, Klinički bolnički centar Zagreb** (prof. dr. sc. Ksenija Fumić, spec. med. biokem.; Karmen Bilić, spec. med. biokem.), **Klinika za pedijatriju Kliničkog bolničkog centra u Osijeku** (Senka Ižaković, dr. med.; mr. sc. Silviya Pušeljić, dr. med.), **Klinika za pedijatriju Kliničkog bolničkog centra u Splitu, Split** (doc. dr. sc. Vida Čulić, dr. med.), **Zavod za neonatologiju i intenzivno liječenje, Klinika za ženske bolesti i porode Medicinskog fakulteta Sveučilišta u Zagrebu, Klinički bolnički centar Zagreb** (Ana Čolić, dr. med.), **Odjel za laboratorijsku dijagnostiku Opće bolnice u Karlovcu, Karlovac** (mr. sc. Miljenka Maradin, spec. med. biokem.), **University Children's Hospital – University of Zürich, Division of Metabolism, CH-8032 Zürich, Švicarska** (prof. dr. sc. Matthias Baumgartner, dr. med.)

Adresa za dopisivanje: Prof. dr. sc. I. Barić, Zavod za bolesti metabolizma, Referentni centar Ministarstva zdravstva i socijalne skrbi Republike Hrvatske za medicinsku genetiku i metaboličke bolesti djece, Klinika za pedijatriju Medicinskog fakulteta Sveučilišta u Zagrebu, Klinički bolnički centar Zagreb, Kišpatičeva 12, Rebro, 10000 Zagreb, e-mail: ibaric@kbc-zagreb.hr
Primljeno 17. lipnja 2010., prihvaćeno 28. lipnja 2010.

zilkobalamina i metilkobalamina.^{6,7} Otkriveno je da je najraniji i zato najbolji biljeg u dijagnostici manjka zaliha kobalamina, kao i praćenju učinka liječenja, holotranskobalamin, dok je koncentracija ukupnog kobalamina u plazmi vrlo neosjetljiv i nespecifičan biljeg.¹ Metilmalonska kiselina i homocistein najneposredniji su pokazatelji manjka njegovih aktivnih oblika, tj. metaboličkih posljedica njegova manjka koje su često klinički prepoznatljive. Podaci koji zabrinjavaju govore da oko 6% ljudi starijih od 60 godina ima nisku koncentraciju kobalamina u plazmi (< 148 pmol/L), a 20% ih ima granično nisku koncentraciju (148–221 pmol/L). Vodeći uzrok manjka kobalamina u starijih ljudi je malapsorpcija kobalamina vezanoga za bjelančevine hrane zbog visoke učestalosti atrofičnoga gastritisa u starijoj populaciji. Prehrambeni manjak kobalamina zbog nekonzumiranja hrane životinjskog podrijetla, koja je najveći izvor vitamina B₁₂, među vodećim je uzrocima manjka kobalamina u mlađih odraslih i siromašnih ljudi.⁸ Klinička i laboratorijska očitovanja manjka kobalamina u odraslih su umor, osjetna neuropatija, atrofični glositis, makrocitoza ili hipersegmentacija neutrofila, funikularna mijeloza, hemolitička anemija i pancitopenija. Depresija, senilnost, Alzheimerova bolest, moždani udar i Parkinsonova bolest također su povezani s manjkom kobalamina. To se objašnjava hipometilacijskom hipotezom koja pretpostavlja da zbog manjka kobalamina i sukladno tomu njegova aktivnog oblika metilkobalamina dolazi do smanjene funkcije metionin sintetaze. Posljedica su povišenja homocisteina i S-adenozilhomocisteina, a sniženja metionina i S-adenozilmetionina čime se snižava omjer S-adenozilmetionin/S-adenozilhomocistein (metilacijski indeks) i remeti metilacija brojnih važnih spojeva.^{9,10} Istraživanja su pokazala da čak 20% trudnica, čija je trudnoća uredna, ima manjak vitamina B₁₂^{11–16} te da su koncentracije kobalamina u rođenog djeteta izravno ovisne o koncentracijama kobalamina u majki tijekom trudnoće.¹² Kliničke manifestacije kojima se očituje manjak kobalamina na ishod trudnoće jesu poremećaj razvoja neuralne cijevi u djeteta,^{13–16} preuranjeni porod¹⁷ i unutar maternični zastoj rasta djeteta.^{18,19} U razvijenim zemljama usmjerena je pažnja na mogući manjak vitamina B₁₂ u dojene djece i sve se češće otkrivaju majke i njihova dojenčad s manjkom vitamina B₁₂. Nutritivni manjak kobalamina najčešći je uzrok njegova manjka u djece, a posebno se učestalo javlja u dojene djece.^{20–22} Očituje se anemijom, razdražljivošću, nenapredovanjem, zaostatkom u razvoju i različitim, katkad ireverzibilnim, neurološkim simptomima i znakovima.²³ Prevencija i rano liječenje su nužni ako želimo izbjeći trajne neurološke posljedice u djeteta.²⁴ Danas se u okviru programa novorođenačkog probira (skrininga) u nekim zemljama tandemskom spektrometrijom masa mogu otkriti novorođenčad s nutritivnim manjkom kobalamina već u trećem danu života, nalazom povišene koncentracije propionilkarnitina (C3) koji se mjeri radi otkrivanja propionske i metilmalonske acide, a bude povišen i u slučaju manjka kobalamina. Ipak, zbog mogućih lažno negativnih rezultata skrininga ne može se isključiti manjak kobalamina mjereći samo koncentraciju C3, već bi se morala mjeriti i koncentracija metilmalonske kiseline i homocisteina u plazmi.²³ To je međutim iz tehničkih razloga neizvedivo u sve djece. Za razliku od nutritivnog manjka prirodni poremećaji metabolizma kobalamina često se očituju teškom kliničkom slikom, nerijetko i akutnim, za život opasnim metaboličkim krizama.

Iskustva u našoj Klinici pokazala su da se u našoj zemlji nutritivnom manjku kobalamina, pa i ostalim uzrocima funkcionalnog manjka kobalamina u djece posvećuje nedo-

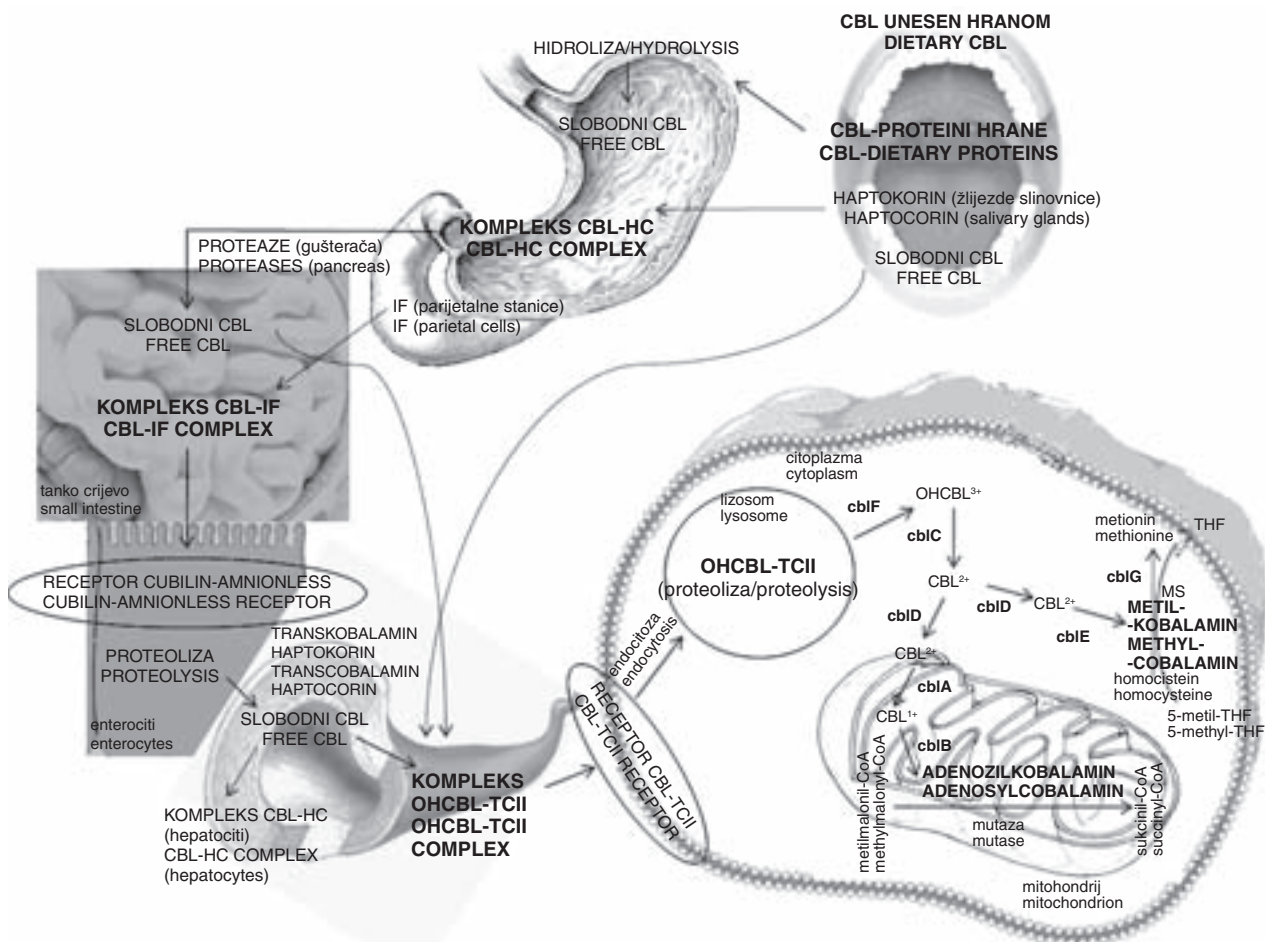
voljno pozornosti. Stoga je cilj ovog rada upozoriti na važnost manjka vitamina B₁₂ u djece, istaknuti brojne nove spoznaje vezane uz metabolizam vitamina B₁₂ i dati smjernice za pravodoban i brz dijagnostički i terapijski pristup manjku kobalamina u djece. U tu svrhu prikazat ćemo i nekoliko poučnih primjera naših bolesnika, kako onih s prirodnim poremećajima prometa i metabolizma vitamina B₁₂ tako i tablično onih brojnijih s nutritivnim manjkom.

Apsorpcija, transport i unutarstanični metabolizam vitamina B₁₂ s pregledom nasljednih poremećaja

Apsorpcija, transport i unutarstanični metabolizam vitamina B₁₂ vrlo su složeni procesi (vidi sliku 1). Poremećaj u bilo kojem dijelu tih procesa može izazvati manjak jednoga ili obaju aktivnih oblika – adenzilkobalamina i metilkobalamina i posljedične kliničke teškoće. Apsorpcija vitamina B₁₂ počinje nakon unošenja kobalamina hranom već u ustima. Veći dio vitamina B₁₂ vezan je za bjelančevine hrane te u takvu obliku dolazi do želuca, a manji dio slobodnog (nevezanog) vitamina B₁₂ apsorbira se kroz sluzničnu membranu te zaobilazi želudac i potrebu za kiselim pH. U kiselom želučanome mediju i pod djelovanjem pepsina kobalamin se oslobađa od bjelančevina hrane te se brzo veže za prijenosnu bjelančevinu, glikoprotein haptokorin (HC) ili transkobalamin I ili R-vezač, koja u prisutnosti kiseloga medija posjeduje visok afinitet za kobalamin.⁹ HC luče žlijezde slinovnice i želučana sluznica u prisutnosti slobodnog kobalamina u želucu.²⁵ Kao takav, kompleks kobalamin-HC putuje do tankog crijeva gdje se kobalamin pod djelovanjem proteolitičnih enzima gušterače i alkalnog medija odvaja od HC-a te se veže za želučani glikoprotein, intrinzični čimbenik (IF, engl. intrinsic factor) ili S-vezač. IF luče parijetalne želučane stanice i gušterača u prisutnosti hrane te kao odgovor na izlučivanje histamina, gastrina i pentagastrina. HC ima afinitet i za kobalaminske analoge (naprimjer za kobinamid), dok IF ponajprije veže kobalamin i ima slab afinitet za kobalaminske analoge.⁶ Kompleks kobalamin-IF otporan je na daljnju razgradnju. Postoji rijetka bolest zbog prirođenog manjka IF-a (kongenitalna perniciozna anemija), koja se očituje zaostatkom u rastu, povraćanjem, proljevom ili opstipacijom, anoreksijom, razdražljivošću te katkad hepatosplenomegalijom većinom u prvim godinama života, no može katkad ostati neprepoznata do odrasle dobi. U toj bolesti niska je koncentracija kobalamina u plazmi i postoji megaloblastična anemija. Normalna je kiselost želučane sluznice i nema protutijela na IF. Opisano je manje od 100 bolesnika.^{26–29}

Oko 1% slobodnog kobalamina apsorbira se pasivnom difuzijom kroz terminalni ileum. Zato ima smisla davati kobalamin na usta u velikim količinama u stanjima poremećenog izlučivanja IF-a.^{30,31} Kobalamin u kompleksu s IF-om putuje do distalnog ileuma. Tu se na enterocitima nalazi specifični kompleks receptora »cubam« koji se sastoji od glikoproteina »kubilina« (engl. cubilin) i bjelančevine »amionles« (engl. amnionless*) koji imaju afinitet za kompleks kobalamin-IF.^{32,33} Uz njih se još na enterocitima nalazi bjelančevina (receptor) »megalina« (engl. megalin/gp330/LRP-2-receptor) čija je uloga vjerojatno održavanje postojanosti kompleksa »cubama«.³⁴ Ona nije uključena u apsorpciju vitamina B₁₂ u crijevu, a odgovorna je za reapsorpciju kompleksa kobalamin-transkobalamin u bubrezima.^{35,36} Među djelovanje kompleksa »cubama« i »megalina« ovisno je o

* Naziv potječe od razvojnog poremećaja koji se u embrijima pokusnih životinja očituje u fazi gastrulacije (manjkom amniona u fazi gastrulacije).



CBL – kobalamin/cobalamin, KOMPLEKS CBL-HC/CBL-HC COMPLEX – kobalamin vezan za haptokorin/cobalamin bound to haptocorin, IF – intrinzični čimbenik/intrinsic factor, KOMPLEKS CBL-IF/CBL-IF COMPLEX – kobalamin vezan za intrinzični čimbenik/cobalamin bound to intrinsic factor, KOMPLEKS OHCB-TCII/OHCB-TCII COMPLEX – hidroksokobalamin vezan za transkobalamin II/hydroxocobalamin bound to transcobalamin II, RECEPTOR CBL-TCII/CBL-TCII RECEPTOR – receptor za kompleks kobalamina-transkobalamina II/cobalamin-transcobalamin II receptor, MS – metionin sintaza/methionine synthase, THF – tetrahidrofolat/tetrahydrofolate, 5-metil-THF/5-methyl-THF – 5-metiltetrahidrofolat/ 5-methyltetrahydrofolate.

Slika 1. Promet i metabolizam kobalamina
Figure 1. Transport and metabolism of cobalamin

kalciju. Megalin još posjeduje i ligand, »bjelančevinu povezanu s receptorom« (engl. receptor-associated protein (RAP)).³⁷⁻³⁹ Iako ključni za apsorpciju kobalamina, »megalin« i »kubilin« nisu receptori specifični samo za kobalamin, jer su i receptori za hemoglobin, albumin, transferin i druge bjelančevine.⁴⁰ Postoji bolest zbog poremećaja kompleksa receptora »cubam«-megaloblastična anemija 1 ili Imerlund-Gräsbeck-Najmanov sindrom. To je rijetka bolest koja se očituje megaloblastičnom anemijom u kasnom djetinjstvu i proteinurijom, a katkad i neurološkim simptomima. Dosad je opisano oko 250 bolesnika, a prvog je opisao 1952. godine hrvatski pedijatar Emil Najman.^{26,41,42} U dojenačko doba apsorpcija kobalamina nije posredovana samo IF-om, već ulogu ima i HC koji se nalazi u mlijeku majke. On potpomaže vežući se za crijevne receptore, za koje se vjeruje da postoje u vrijeme dok još sustav IF u dojenčeta nije sazrio.⁴³

Kompleks kobalamin-IF veže se za kompleks receptora »cubam« i otprema u citoplazmu enterocita gdje se procesom proteolize kobalamin oslobađa iz kompleksa i predaje u portalnu cirkulaciju u slobodnom obliku. Ondje se 80% kobalamina veže za HC, a ostalih 20% za neglikoziranu bjelančevinu transkobalamin II (TC). TC proizvode endo-

telne stanice krvnih žila.⁴⁴ Većinom se u cirkulaciji TC nalazi u apo-obliku (slobodni transkobalamin). Holo-TC je transkobalamin vezan za kobalamin, ima kratko poluvrijeme raspada, 1–2 sata, te se brzo mora unijeti u stanicu.⁶ Vezan za TC vitamin B₁₂ prenosi se do svih stanica u tijelu, a vezan za HC samo do jetrenih stanica. Točna uloga HC-a još se ne zna, a pretpostavlja se da bi mogao biti uključen u proces čišćenja toksičnih analoga kobalamina, ili bi mogao štiti metilkobalamin od fotolize.⁴⁵ Postoje prirodni manjci TC-a i HC-a. Prirodni manjak TC-a rijetka je bolest koja se očituje u ranom djetinjstvu zaostajanjem u rastu, megaloblastičnom anemijom i katkad neurološkim simptomima. Opisano je manje od 50 bolesnika. Budući da je većina kobalamina u cirkulaciji vezana za haptokorin, koncentracija kobalamina u krvi je normalnih vrijednosti.^{26,46} Prirodni manjak HC-a rijedak je poremećaj, za koji nije sigurno očituje li se klinički. Kobalamin u serumu je nizak, a opisano je tek nekoliko bolesnika.⁴⁶

U stanice holo-TC ulazi nakon vezanja za receptore »megalin« (LRP2) i TC-Cbl^{37,47} te endocitozom ulazi u stanične lizosome. Unutarstanični metabolizam kobalamina sastoji se od sedam koraka od stvaranja kofaktora adenosilkobalamina i metilkobalamina.⁷ Najviše kobalamina unutar stanice

nalazi se u obliku adenoilkobalamina, nešto manje u obliku hidroksokobalamina, a najmanje u obliku metilkobalamina.⁶ Nasljedne bolesti zbog poremećene unutarstanične sinteze kofaktora – metilkobalamina i adenoilkobalamina obuhvaćaju sedam različitih poremećaja (cblA, cblB, cblC, cblD ili cblH, cblE, cblF i cblG). Mogu biti uzrokovane nedostatkom obaju kofaktora ili izoliranim manjkom jednoga od njih. Posljedni nalazimo povišene vrijednosti homocisteina i/ili metilmalonske kiseline. Homocistein bude povišen kada postoji manjak metilkobalamina koji je kofaktor metionin sintaze, pa je ometena remetilacija homocisteina u metionin, a metilmalonska kiselina bude povišena kad postoji manjak adenoilkobalamina koji je kofaktor metilmalonilkoenzim A mutaze, enzima koji metilmalonilkoenzim A pretvara u sukcinilkoenzim A. Bolesti cblF, cblC i neki oblici cblD-a očituju se kombiniranom homocistinurijom i metilmalonskom acidurijom, bolesti cblE, cblG i neki oblici cblD-a izoliranom homocistinurijom, a bolesti cblA, cblB i neki oblici cblD-a (cblH) izoliranom metilmalonskom acidurijom.

U lizosomima se kobalamin oslobađa od transkobalamina procesom proteolize i otpušta u citoplazmu u slobodnom obliku (trovalentni kobalamin – Cbl³⁺). Ako taj korak nije moguć, nastaje vrlo rijetka bolest cblF, koja se klinički očituje teškoćama u hranjenju, osipom, hipotonijom i zaostatkom u razvoju. Karakteristično se u fibroblastima nalazi povišena unutarstanična koncentracija kobalamina.²⁶

Pretpostavlja se da se u citoplazmi zbiva redukcija kobalamina. Poremećaji na ovoj razini uzrokuju bolest cblC koja je najčešći nasljedni poremećaj u metabolizmu kobalamina s do sada u svijetu opisanih oko 400 bolesnika. Točan poremećaj koji uzrokuje mutacije odgovarajućega gena odgovorne za ovu bolest još je nepoznat. Biokemijski se očituje metilmalonskom acidurijom i homocistinurijom, a klinički najčešće već u prvoj godini života teškoćama u hranjenju, letargijom, progresivnim neurološkim smetnjama, nekontroliranim pokretima tijela, konvulzijama i komom. Može postojati teška pancitopenija ili anemija s megaloblastima u koštanoj srži te retinopatija. Liječi se metioninom, hidroksokobalaminom, betainom, L-karnitinom te prehranom s ograničenom količinom bjelancevina u različitim kombinacijama, ovisno o fazi bolesti, stanju bolesnika i laboratorijskim nalazima.^{26,46}

Bolest cblD nastaje ako postoji manjak kobalamin reduktaze. Postoji više varijanta, pa se može očitovati sa sva tri navedena biokemijska fenotipa. Klinički se očituje ili simptomima metilmalonske acidurije i/ili homocistinurije, odnosno različitim razvojnim, hematološkim, neurološkim i metaboličkim simptomima, kao i akutnom metaboličkom krizom.⁴⁸

Dalje se u citoplazmi kobalamin redukcijskom metilacijom s pomoću reduktaze metionin sintaze (manjak tog enzima uzrokuje bolest cblE) pretvara u metilkobalamin, jedan od aktivnih oblika vitamina B₁₂, koji je kofaktor metionin sintaze (manjak tog enzima uzrokuje bolest cblG).^{7,26} 5-metil-tetrahidrofolat predaje metilnu skupinu kobalaminu te nastaje metilkobalamin, a 5-metil-tetrahidrofolat prelazi u tetrahidrofolat (THF). Metilkobalamin prenosi metilnu skupinu na homocistein. Iz homocisteina s pomoću metionin sintaze nastaje metionin. Metilkobalamin u toj reakciji služi kao nosač metilne skupine i kao kofaktor metionin sintazi.⁴⁹ Metionin se dalje pretvara u S-adenozilmetionin koji je najveći donor metilnih skupina u organizmu (npr. za sintezu mijelina, DNA, RNA, bjelancevina, fosfatidiletanolamina, gvanidinoacetata, mioinozitolata itd.). Omogućujući metilaciju, također utječe na sintezu serotonina, noradrena-

lina i dopamina.^{7,31,50} THF sudjeluje u sintezi purina, odnosno DNA. Poremećaji cblG i cblE očituju se izoliranom homocistinurijom (bez metilmalonske acidurije). U kliničkoj slici već u prvim mjesecima života dominiraju megaloblastična anemija s teškim zaostatkom u razvoju, ataksija, atrofija mozga, konvulzije, nistagmus i sljepoća. Koncentracija homocisteina u krvi je povišena, a koncentracija metionina normalna ili smanjena. Liječe se hidroksokobalaminom, folatima, betainom i L-metioninom.^{26,46}

Jedan dio kobalamina ulazi u mitohondrij (aktivnom i pasivnom difuzijom preko određenih prijenosnika na vanjskoj i unutarnjoj membrani mitohondrija), gdje se prvo događa redukcija kobalamina s pomoću mitohondrijske kobalamin reduktaze. Manjak tog enzima dovodi do bolesti cblA. Zatim se kobalamin s pomoću kobalamin adenoiltransferaze pretvara u adenoilkobalamin (također aktivni oblik vitamina B₁₂), koji je kofaktor metilmalonil koenzim A mutaze. Manjak kobalamin adenoiltransferaze uzrokuje bolest cblB. Tim se procesom omogućuje pretvaranje metilmalonil-CoA u sukcinil-CoA koji je sastavni dio Krebsova ciklusa potrebnog za stvaranje energije.⁷ Poremećaji cblA i cblB očituju se izoliranom metilmalonskom acidurijom (tj. bez povišenja homocisteina) najčešće već u dojenačkoj dobi. Dolazi do teških metaboličkih kriza (vidi opise bolesnika). Krize se očituju povraćanjem, dehidracijom, tahipnejom, progresivnim poremećajem svijesti, hipotonijom i drugim neurološkim simptomima. Kasno prepoznate i/ili neadekvatno liječene mogu završiti smrtno. U laboratorijskim nalazima obično se vide ketoacidoza, pancitopenija, hiperamonemija, hiperglicinemija i ketonurija. Povišena je koncentracija metilmalonske kiseline u krvi i urinu. Liječe se ograničenim unosom bjelancevina te primjenom hidroksokobalamina i/ili adenoilkobalamina, L-karnitina, a po potrebi i unošenjem posebnih mješavina aminokiselina bez onih iz kojih nastaje metilmalonska kiselina.^{26,46}

Prikazi bolesnika s nasljednim poremećajima sinteze kobalamina

Bolesnik 1

Obiteljska anamneza, trudnoća i porođaj bili su uredni. U dobi od šest dana djevojčica postaje uspavana, roditelji je ne uspijevaju probuditi za obrok. Pri primitku u županijsku bolnicu bila je somnolentna, tahidispnoična, tahikardna i mlohava. U laboratorijskim je nalazima prisutna teška metabolička acidoza (pH 7,07, pCO₂ 1,8 kPa, BE -26,6). Usprkos terapiji potpornim mjerama došlo je do pogoršanja općeg stanja i laboratorijskih nalaza, pa je djevojčica sljedećeg dana premještena u Kliniku za pedijatriju Kliničkoga bolničkog centra u Zagrebu. Pri primitku je duboko soporozna, tahidispnoična, generalizirano hipotonična, primitivni i tetivni refleksi nisu se mogli izazvati. Laboratorijskim pretragama našli smo pH 7,27, BE -7,6, amonijak 650 μmol/L (normalno <110), ketone u urinu (+), ukupni karnitin 12,51 μmol/L (normalno 17,4–40,6), slobodni karnitin 1,0 μmol/L (normalno 10,1–21,0), izrazito povišenu metilmalonsku kiselinu u urinu (2208 mmol/mol kreatinina; normalno 0–5) i serumu (22,5 μmol/L; normalno 0,08–0,57) i uredan ukupni homocistein. Zbog izrazito visokog amonijaka nakon primitka učinjena je eksangvinotransfuzija te je ordiniran natrijev benzoat. Zbog sumnje na metaboličku bolest obustavljeno je hranjenje i dijete je stavljeno na infuziju 10%-tne glukoze s elektrolitima. Dijagnoza metilmalonske acidurije postavljena je na temelju hitne analize organskih kiselina u urinu već prvog dana, pa su u terapiju

uvedeni L-karnitin (za bolje izlučivanje toksičnih metaboli- ta) i cijanokobalamin (0,5 mg intramuskularno na dan). Nakon brzog poboljšanja općeg stanja započelo se hraniti dijete uravnoteženom kombinacijom ograničene količine pripravka adaptiranoga dojenačkog mlijeka, posebnog bes- proteinskog pripravka koji je nadomjestak za majčino mlijeko i mješavine aminokiselina bez onih koje djevojčica ne može razgraditi (IMTV-AM2® – bez izoleucina, metionina, treonina i valina). Trećeg su dana uočene blaga leukope- nija i trombocitopenija. U suradnom inozemnom laboratoriju uočena je analizom enzimske aktivnosti – mjerenjem ugradnje propionata u fibroblaste – značajno snižena ugradnja propionata bez vitamina B₁₂, koja se normalizirala nakon davanja hidroksokobalamina. Aktivnost holomutaze (bez adenozi- kobalamina) bila je snižena (25 pmol/min/mg proteina, normala 1354 pmol/min/mg proteina), a aktivnost ukupne mutaze (s adenozi- kobalaminom) bila je urednih vrijednosti. Takav nalaz karakterističan je za poremećaj sin- teze adenozi- kobalamina, bolest cblA ili cblB. Djevojčica je danas u dobi od tri i pol godine, neupadljiva statusa i nor- malna ponašanja. Prima na dan peroralno oko 0,7 g/kg tjeles- ne mase prirodnih bjelančevina, 0,6 g/kg IMTV-AM2-a, L-karnitin 4×100 mg, 1 mg adenozi- kobalamina 3× na tje- dan i intramuskularno 0,5 mg cijanokobalamina 1× na tje- dan. Uz to se izlučivanje metilmalonske kiseline u urinu kreće u prihvatljivim okvirima, ispod 300 mmol/mol kreati- nina. Nema sistemske acidoze ni drugih biokemijskih ab- normalnosti.

Bolesnik 2

Djevojčica je rođena iz trudnoće komplicirane gestacij- skim dijabetesom. Porodaj je protekao uredno. Roditelji su u krvnom srodstvu. U obiteljskoj anamnezi zna se za tri slučaja iznenadne smrti u obitelji. Novorođenačka dob pro- tekla je uredno, a u dojenačkoj je dobi bolesnica često povraćala iz nepoznatih razloga. U dobi od tri godine prim- ljena je u nadležnu bolnicu zbog vrućice, povraćanja i akut- nog poremećaja svijesti. Nađene su metabolička acidoza (pH 7,22, pCO₂ 1,4 kPa, bikarbonati 10 mmol/L, BE –24) i blaga hiperamoniemija (83,3 μmol/L). Unatoč terapiji uobi- čajenim mjerama dolazi do pogoršanja djetetovog stanja, pa je sljedećeg dana premještena u Kliniku za pedijatriju Kli- ničkoga bolničkog centra u Zagrebu. Pri prijmu je soporo-

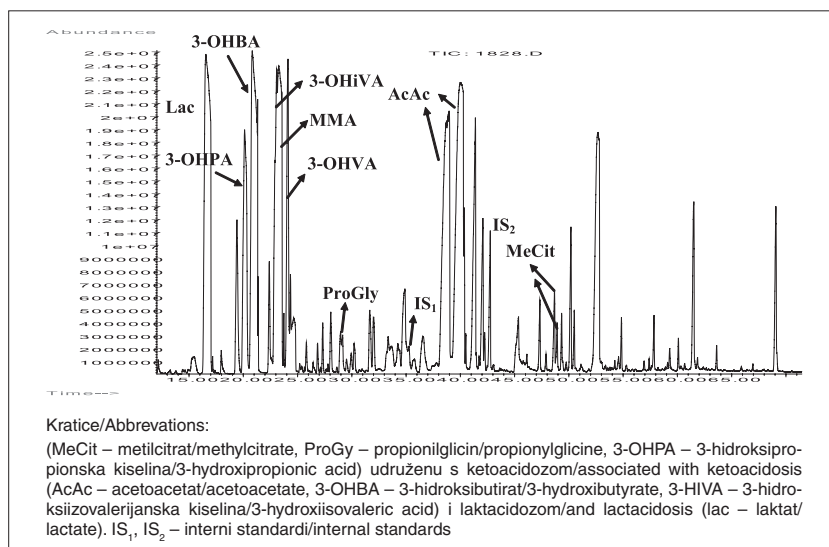
na, tahidispnoična i tahikardna. Laboratorijskim pretragama nalazimo pH 7,32, BE –16,8, amonijak 106,3 μmol/L (nor- malno <80), ketone u urinu (+++), ukupni karnitin 30,35 μmol/L (34,6–83,6), slobodni karnitin 1,69 μmol/L (nor- malno 24,3–62,5), masivno pojačano izlučivanje metilmal- onske kiseline u urinu 26805 mmol/mol kreatinina (nor- malno 0), povišenu metilmalonsku kiselinu u serumu 41,83 μmol/L, metionin u serumu 7 μmol/L (normalno 15–45), vitamin B₁₂ 133 pmol/L (normalno 145–637, preciznije nor- malne vrijednosti vidi u raspravi) i ukupni homocistein 38,9 μmol/L (normalno <8,3–10,7). Dijagnoza metilmalonske acidurije postavljena je drugog dana boravka nakon hitne analize organskih kiselina u urinu. Tada je započeta terapija L-karnitinom i vitaminom B₁₂ (0,5 mg intramuskularno na dan) uz povećan unos kalorija i pojačanu hidraciju otopi- nom 10%-tne glukoze s elektrolitima uz daljnju korekciju acidoze. Djevojčica se brzo oporavila na primijenjenu tera- piju. Pet dana nakon primitka smanjeno je izlučivanje metil- malonske kiseline u urinu na prihvatljiva 342 mmol/mol kreatinina. Započinje se enteralnom prehranom s ograni- čenim unosom prirodnih bjelančevina. U suradnom ino- zemnom laboratoriju uočena je analizom enzimske aktivno- sti – mjerenjem ugradnje propionata u fibroblaste – značajno snižena ugradnja propionata bez vitamina B₁₂ (1,09, nor- malno 3,5–24,4) koja se normalizirala nakon davanja hidro- ksokobalamina. Aktivnost holomutaze (bez adenozi- kobalamina) bila je snižena (185 pmol/min/mg proteina, normalno 906 pmol/min/mg proteina), a aktivnost ukupne mutaze (s adenozi- kobalaminom) je bila urednih vrijednosti. Takav je nalaz upućivao na poremećaje sinteze adenozi- kobalamina cblA i cbl B. Definitivna dijagnoza poremećaja cblA pot- vrđena je genskom analizom. Nađeno je da je djevojčica homozigot za mutaciju c.592_595delACTG MMAA-gena. Danas je djevojčica u dobi od četiri i pol godine, sasvim uredna ponašanja i statusa. Prima na dan 0,75 g/kg tjelesne mase prirodnih bjelančevina, L-karnitin 1,5 g (62,5 mg/kg tjelesne mase) i intramuskularno 0,5 mg cijanokobalamina 2× na tje- dan.

Bolesnik 3

Obiteljska anamneza, trudnoća i porodaj bili su uredni. Do dobi od pet i pol mjeseci dječak, američkog državljanstva, nije bolovao i normalno se razvijao. Tada je iz punog zdrav-

Slika 2. Kromatografija organskih kiselina u urinu u djeteta koje boluje od metilmalonske acidemije (bolesnik 3 u tekstu). Valja uočiti karakteristični visoki i široki šiljak metilmalonske kiseline označen s MMA. Ostali označeni šiljci također su karakteristični za metaboličku krizu u metilmalonskoj acidemiji

Figure 2. Chromatography of urine organic acids in a child with methylmalonic acidemia (patient 3 in the text). Note typical high and large peak of methylmalonic acid marked by MMA. Other marked peaks are also characteristic for metabolic crisis in methylmalonic acidemia



lja, nakon prvog obroka sojina mlijeka, četiri puta obilno povratio. Postao je pospan i klonuo te je primljen u nadležnu bolnicu u stanju teške dehidracije i nedijabetičke ketoacidoze. Nakon tri dana hospitalizacije postavljena je sumnja na metaboličku bolest zbog teške ketoacidoze (pH 7,0, pCO₂ 1,98 kPa, BE -25, ketoni u urinu ++++) koja se nije oporavljala na uobičajeno liječenje. Amonijak je bio 93,1 μmol/L (normalno <80), ukupni karnitin 24,29 μmol/L (normalno 34,6–83,6), slobodni karnitin 4,89 μmol/L (normalno 32,6–40,6). Došlo je do pojave konvulzija koje su bile praćene apnoičkim napadajima. Dječak je intubiran i premješten u Kliniku za pedijatriju Kliničkoga bolničkog centra u Zagrebu. Pri primitku je reagirao samo na jake podražaje, bio je hipotoničan i mirisao je na aceton. Tada se u laboratorijskim nalazima izdvaja pH 7,4, BE -5,4, hemoglobin 96 g/L, u urinu jaka ketoza (++++) uz masivno pojačano izlučivanje metilmalonske kiseline, amonijak 90 μmol/L te ukupni homocistein 5,4 μmol/L. Hitna analiza organskih kiselina u urinu otkrila je da dijete boluje od metilmalonske acidurije (vidi sliku 2). Liječenje je započeto obustavljanjem bjelancevina u prehrani, hiperhidracijom (radi boljeg izlučivanja štetnih metabolita), visokim dozama cijanokobalamina (3 × 0,5 mg intramuskularno), L-karnitinom i metronidazolom. Povećao se, ugljikohidratima i lipidima u količini od 1,5 g/kg, unos kalorija na oko 100 kcal/kg na dan. Ubrzo se dječakovo stanje poboljšalo, nije više imao apneja niti konvulzije, te je ekstubiran. Počeo je tolerirati hranu na usta te je na želju roditelja prevezen na daljnje liječenje u inozemstvo. U Sjedinjenim Američkim Državama postavljena je analizom fibroblasta konačna dijagnoza nasljednog poremećaja sinteze adenoilcobalamina cblA. Danas je dječak u dobi od deset godina, potpuno uredna statusa. Prima na dan 1 mg hidrokobalamina u mišić i na dijete je s blagim ograničenjem unosa bjelancevina.

O nutritivnom manjku kao najčešćem uzroku nedostatka vitamina B₁₂ u dječjoj dobi

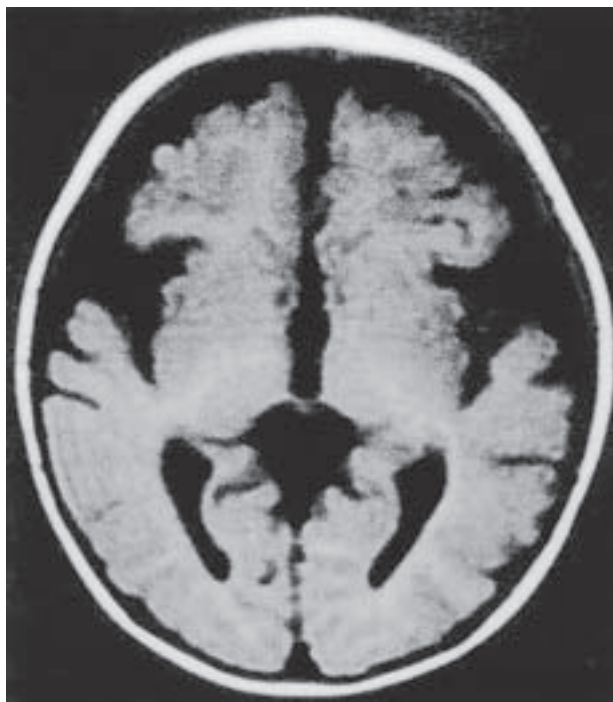
Manjak aktivnih oblika vitamina B₁₂ može nastati zbog nedovoljnog unošenja kobalamina hranom, u stanjima povećanih potreba za kobalaminom, zbog poremećaja apsorpcije kobalamina, poremećaja prijenosa kobalamina i poremećaja njegova unutarstaničnog metabolizma.

Smanjen unos vitamina B₁₂ hranom (nutritivni manjak vitamina B₁₂) najčešći je uzrok manjka kobalamina u djece, mladih odraslih i siromašnih ljudi.⁸ Kod djece ga najčešće vidimo u dojenčadi koja je hranjena isključivo majčinim mlijekom. Posljednjih se godina sve više ističe važnost prepoznavanja manjka kobalamina u dojene djece zbog mogućih trajnih neuroloških posljedica koje može izazvati.^{20–22} Koncentracija kobalamina u djeteta u dobi od 6 tjedana izravno je ovisna o koncentraciji kobalamina u majke tijekom trudnoće.¹² U istraživanjima se pokazalo da čak 20% trudnica ima niske koncentracije kobalamina u plazmi.^{11–16} U jednoj studiji uočeno je da koncentracija kobalamina niža od 185 pmol/L tijekom trudnoće povećava rizik od razvoja poremećaja neuralne cijevi u djeteta.¹³ U našoj populaciji je Slobodan Galić u svome magistarskom radu pokazao da je manjak vitamina B₁₂ u majki koje su rodile djecu s rascjepom neuralne cijevi rizični čimbenik za rađanje djece s tom anomalijom.⁵¹ Zbog navedenih razloga postoje preporuke da se majkama izmjeri koncentracija vitamina B₁₂ prije planiranja trudnoće i da se pokuša koncentracija prije začeca držati iznad 221 pmol/L.¹³ Visoka učestalost manjka kobala-

mina u trudnica viđa se u majki koje su vegetarijanke, a može biti uzrokovana i malapsorpcijom, kao i pernicioznom anemijom u majki.⁵² Trudnoća i dojenje su stanja povećanih metaboličkih potreba, pa bi u tim stanjima trebalo unositi i veće količine vitamina B₁₂ od uobičajenih. Prema američkim preporukama odrasli ljudi trebaju unositi na dan 2,4 μg kobalamina, a trudnice čak do 6 μg na dan.⁵³ Učestalost manjka vitamina B₁₂ u djece češća je i zbog toga što se u svijetu majke sve više potiču na dojenje, a ono dodatno povećava potrebe majki za kobalaminom.^{54,55}

Vitamin B₁₂ je nuždan tijekom cijelog života, no njegova dovoljna količina posebno je važna tijekom fetalnog života i dojenačkog doba u kojima je nuždan za normalan rast i razvoj djeteta, kao i za normalan razvoj središnjega živčanog sustava.²¹ Klinička slika katkad može biti izražena već u novorođenčeta u dobi od tri tjedna, ali je najčešće ne prepoznamo zbog vrlo nespecifičnih simptoma.¹² Simptomi i laboratorijski znakovi koji upućuju na manjak vitamina B₁₂ u djeteta su razdražljivost, zaostatak u razvoju, konvulzije, nenapredovanje, hipotonija, mikrocefalija,⁵⁶ pospanost, letargija, odbijanje hrane, makrocitna anemija, trombocitopenija, katkad i pancitopenija te druge progresivne ili trajne neurološke smetnje.^{7,12,26} Magnetska rezonancija mozga djeteta može pokazati atrofiju različitog stupnja i zakasnjelu mijelinizaciju (slika 3).⁵⁷ Posljedice koje izaziva manjak kobalamina ne ovise samo o težini njegova manjka, već isto tako i o duljini izloženosti njegovu manjku, odnosno našoj brzini u dijagnosticiranju.^{2–5} Čak i kada uspješno liječimo manjak vitamina B₁₂ i kada se povuku sve abnormalnosti vidljive slikovnim pretragama mozga, katkad u djeteta ostaju trajne neurološke posljedice.⁴

Prema literaturi postoji nekoliko definicija prema kojima se na temelju laboratorijskih nalaza i/ili kliničke slike postavlja dijagnoza manjka vitamina B₁₂, te još uvijek ne



Slika 3. Magnetska rezonancija mozga djeteta koje boluje od nutritivnog manjka vitamina B₁₂. Značajna kortikalna atrofija u bolesnika 3, iz tablice 1.

Figure 3. Brain magnetic resonance in a child with nutritional vitamin B₁₂ deficiency. Remarkd cortical atrophy in patient 3, from table 1.

postoji »zlatni standard« za dijagnozu manjka kobalamina.⁵⁸⁻⁶⁰ Najčešće se definira koncentracijom kobalamina u plazmi < 150 pmol/L (< 200 pg/ml), homocisteina > 13 μmol/L i metilmalonske kiseline u plazmi > 0,4 μmol/L. Koncentracija kobalamina u krvi manja od 125 pmol/L znači siguran manjak, a koncentracija 125–250 pmol/L vjerojatan manjak kobalamina.⁶¹ Te vrijednosti većinom odgovaraju vrijednostima za odrasle, dok su referentne vrijednosti u djece nešto drukčije (vidi raspravu). Za prepoznavanje aktualnog manjka aktivnih oblika kobalamina najpouzdaniji je nalaz povišene koncentracije ukupnog homocisteina i povišene koncentracije metilmalonske kiseline u plazmi i urinu.⁶²⁻⁶⁴ Iako je manjak kobalamina čest razlog povišene koncentracije metilmalonske kiseline i/ili homocisteina, niti povišene metilmalonske kiseline, a još manje homocisteina nema kao jedini mogući uzrok manjka kobalamina. Za dijagnozu manjka zaliha vitamina B₁₂ u budućnosti će vjerojatno koncentracija holotranskobalamina zamijeniti današnje testove i postati standard. U tom smislu značajnom se smatra koncentracija holotranskobalamina u serumu < 35 pmol/L.⁶⁵⁻⁶⁷

Pri sumnji na manjak kobalamina djetetu treba izmjeriti koncentraciju vitamina B₁₂, ukupnog homocisteina i metilmalonske kiseline u plazmi te analizirati organske kiseline u urinu (da vidimo postoji li povišeno izlučivanje metilmalonske kiseline). Također treba analizirati cijelu krvnu sliku, jer se mogu naći makrocitna anemija, trombocitopenija, a katkad i pancitopenija. Katkad treba analizirati koncentraciju metionina i cistationina u krvi.⁶⁸ Ako je riječ o dojenčetu u kojeg sumnjamo na nutritivni manjak kobalamina, koncentraciju vitamina B₁₂ i kompletnu krvnu sliku, a katkad i koncentracije ukupnog homocisteina i metilmalonske kiseline u plazmi (ili urinu) treba analizirati i majci. Temelj liječenja nutritivnog manjka kobalamina jest primjena intramuskularnih injekcija hidrokobalamina (ako ga imamo) ili cijanokobalamina čim dijagnoza postane vjerojatna. Dijete naručujemo na kontrolni pregled obično za 3 do 4 tjedna s nalazima koncentracije kobalamina, ukupnog homocisteina i metilmalonske kiseline u krvi ili urinu te kompletne krve slike. U nas se metilmalonska kiselina u krvi rijetko mjeri, a u urinu se analizira u okviru analize organskih kiselina. U svim iole dvojbjenim slučajevima preporučljivo je konzultirati se sa specijalistima koji se bave metaboličkim bolestima. Gdje za to postoje uvjeti, u svrhu procjene popunjenosti zaliha kobalamina mjere se vrijednosti holotranskobalamina u krvi. U nas to nije slučaj, pa o tome treba suditi na temelju drugih spomenutih pretraga, praćenja i procjene uzroka koji su doveli do manjka kobalamina. Djeca većinom pokazuju dobar odgovor na primijenjenu terapiju.

Na tablici 1. prikazana su djeca u koje je dijagnosticiran nutritivni manjak vitamina B₁₂. Sva su djeca bila isključivo na majčinih prsima do trenutka postavljanja dijagnoze. Pretežito su sva djeca prilikom postavljanja dijagnoze imala koncentracije vitamina B₁₂ u krvi niže od 150 pmol/L, kao i povišene koncentracije ukupnog homocisteina u krvi i pojačano izlučivanje metilmalonske kiseline u urinu. Sva su djeca pokazala dobar klinički i laboratorijski odgovor nakon primjene intramuskularnih injekcija vitamina B₁₂. Kriteriji za postavljanje dijagnoze manjka vitamina B₁₂ bili su: simptomi i znakovi bolesti koji se mogu pripisati manjku kobalamina, nepostojanje drugih jasnih uzroka bolesti, bar dva patološki promijenjena od tri glavna laboratorijska pokazatelja manjka kobalamina (koncentracija kobalamina u krvi, ukupni homocistein u krvi i metilmalonska kiselina u urinu) te pozitivan odgovor na terapiju.

Rasprava

Iz navedenih literaturnih podataka i vlastitog iskustva, dijelom prikazanog opisom nekoliko bolesnika, može se zaključiti da se poremećajima vezanima uz manjak vitamina B₁₂, posebno nutritivnim, u Republici Hrvatskoj pridaje premalo pozornosti. Naime, bez obzira na literaturne pokazatelje koji upućuju na značajnu učestalost manjka vitamina B₁₂ u djece prikazani bolesnici gotovo su svi čiji se opis u domaćoj literaturi može naći. Uglavnom su bili prepoznati u populaciji koja gravitira Kliničkomu bolničkom centru u Zagrebu, a valja vjerovati da ih mora biti i drugdje, posebno onih s nutritivnim manjkom. Suočeni s činjenicom koja govori o visokoj učestalosti nižih koncentracija kobalamina u trudnica i ishodu njihove trudnoće,^{11,13-19} kao i čestoći poremećaja vezanih uz nutritivni manjak kobalamina u dojene djece,²⁰⁻²² morali bismo više pažnje usmjeriti na mogućnost postojanja tog poremećaja u djece, posebno jer se radi o jednostavno lječivom stanju.

Osim vrlo nespecifične kliničke slike koja nas može navesti na pogrešan put k dijagnozi, drugi važan razlog za neprepoznavanje nutritivnog manjka kobalamina jesu referentne vrijednosti za koje se u našoj sredini često ili zaboravlja da se u djece razlikuju od onih u odraslih ili su neodgovarajuće postavljene. To se odnosi ponajprije na koncentraciju ukupnog homocisteina u plazmi, koncentraciju kobalamina u krvi i srednji volumen eritrocita. U djece je gornja granica normalnog raspona ukupnog homocisteina između 8,3 i 10,7 μmol/L,⁶⁹⁻⁷¹ a normalni raspon u odraslih do 5,4–13,9 μmol/L.^{48,72} U Hrvatskoj se vrijednosti do 15 μmol/L smatraju normalnima i za djecu i odrasle. Koncentracija kobalamina u krvi manja od 125 pmol/L znači siguran manjak, a koncentracija 125–250 pmol/L vjerojatan manjak kobalamina.⁶¹ U našoj zemlji referentne vrijednosti za kobalamin u krvi uglavnom su od 145 do 637 pmol/L, što bi značilo da pojedince koji imaju vrijednosti između 145 do 250 pmol/L proglašavamo zdravima, a možda nisu. U jednom našem laboratoriju, u kojem je na tablici 1. prvo navedenom djetetu mjeran vitamin B₁₂ referentni raspon je još i niži od 103 do 571 pmol/L. Normalne vrijednosti srednjeg volumena eritrocita (MCV prema engl. mean corpuscular cell volume) također su ovisne o dobi djeteta. U rođenoga djeteta kreću se u rasponu od 100 do 125 fL, u dobi od 2 tjedna 88–110 fL, u dobi od 2 mjeseca 84–98 fL, u dobi od 6 mjeseci 73–84 fL, u dobi od godine dana 70–82 fL, u dobi od 2 do 6 godina 72–87 fL, u dobi od 6 do 12 godina 76–90 fL te u dobi od 12 do 18 godina u djevojaka 77–94 fL, a u dječaka 77–92 fL.⁷³ Na sve te podatke moramo misliti pri interpretiranju rezultata, da ne bismo previdjeli patološko stanje koje može biti obilježeno trajnim posljedicama za zdravlje djeteta.²⁴ U bolesnika prikazanih na tablici 1. ima više primjera kako su ove važne razlike zanemarene i rezultati pretraga nepravilno interpretirani. To je sigurno i jedan od razloga za značajan vremenski odmak u nekih bolesnika između početka simptoma i trenutka prepoznavanja uzroka bolesti. Što se metilmalonske kiseline kao pokazatelja manjka kobalamina tiče, smatra se da njezina koncentracija u plazmi iznad 0,4 μmol/L, može upućivati na manjak kobalamina.^{60,61} Podaci iz jedinoga metaboličkog laboratorija u Hrvatskoj u kojem se mjeri metilmalonska kiselina pokazuju da se njezino mjerenje iz krvi traži vrlo rijetko, i to u svrhu praćenja bolesnika s nasljednim oblicima metilmalonske acidurije, a nikad u svrhu otkrivanja manjka vitamina B₁₂. Referentne vrijednosti za metilmalonsku kiselinu u plazmi u nas su 0,08 do 0,57 μmol/L, što ostavlja mogućnost da

Tablica 1. *Primjeri djece s nutritivnim manjkom vitamina B₁₂*
 Table 1. *Examples of children with dietary vitamin B₁₂ deficiency.*

Dob početka simptoma/dob pri postavljanju dijagnoze Age at the onset of symptoms/age at the time of diagnosis	Vitamin B ₁₂ u krvi (145–637 pmol/l)* Serum vitamin B ₁₂ concentration (145–637 pmol/l)*	Ukupni homocistein u krvi (<8,3–10,7 μmol/l) Total serum homocysteine concentration (<8,3–10,7 μmol/l)	Metilmalonska kiselina u urinu (mmol/mol kreatinina) 0–4 mj. (<5) >4 mj. (0) Urine methylmalonic acid (mmol/mol creatinin) 0–4 mo. (<5) >4 mo. (0)	Srednji volumen eritrocita Mean erythrocyte corpuscular volume (Ovisno o dobi /Age dependent: Pri rođenju 100–125 fL; 2 tj./w. – 88–110 fL; 2 mj./mo. – 84–98 fL; 1 g./a. – 70–82,1 fL; 2–6 g./a. – 72–87 fL; 6–12 g./a. – 76–90 fL; 12–18 g./a. – 77–94 fL)	Metionin u krvi (15–45 μmol/l) Serum methionine concentration (15–45 μmol/l)	Prehrana majke Maternal nutrition	Prehrana djeteta do postavljanja dijagnoze Child's nutrition before diagnosis	Vitamin B ₁₂ u krvi majke (145–637 pmol/l)*** Maternal serum vitamin B ₁₂ concentration (145–637 pmol/l)***	Odgovor na terapiju Response to treatment
Bolesnik 1 – žensko dojenče Patient 1 – female infant	162↓	11,4↑	>4 mo. (0)	66↓		tijekom trudnoće nije jela meso, nakon porođaja prvih 6 mjeseci nije jela meso, ribu, jaja, mliječne proizvode during the pregnancy did not eat meat, after birth during the first 6 months did not eat meat, fish, eggs and dairy products	isključivo na prsima exclusively breastfed	269N	Pozitivan – brz oporavak nakon uvođenja dodatne prehrane Positive – fast recovery after starting additional food
Bolesnik 2 – muško dojenče Patient 2 – male infant	142↓	20,9↑				jede meso i mliječne proizvode eats meat and dairy products	isključivo na prsima exclusively breastfed		Pozitivan – nema više višak pokreta Positive – no more excessive movements
Bolesnik 3 – muško dojenče Patient 3 – male infant	238** (nakon terapije/after the treatment >2000)	75↑ (nakon terapije/after the treatment normalized after the treatment)	555 ↑ (nakon terapije/after the treatment 2,8 N)	94↑ (nakon terapije/after the treatment 78N)	snizhen (nakon terapije uredne vrijednosti) decreased (normalized after the treatment)	rijetko jede meso i mliječko intake rare eats meat and milk	isključivo na prsima exclusively breastfed	referentne vrijednosti /referent values (211–911) 213↓	Pozitivan – življi, bolje prati pogledom. Dugoročno – nije sasvim urednog ponašanja kao vršnjaci Positive – more vivid, better gaze following Long term – not completely regular behavior comparing with peers
Bolesnik 4 – žensko dojenče Patient 4 – female infant	113↓ (nakon terapije/after the treatment 1110↑)	17,8↑ (nakon terapije/after the treatment 10N)	blaže pojačano izlučivanje mildly increased excretion	83,2N		jede meso i mliječne proizvode eats meat and dairy products	isključivo na prsima exclusively breastfed	302	Pozitivan – postupno urednog psihomotornog razvoja Positive – gradually normalized psychomotor development
Bolesnik 5 – žensko dojenče Patient 5 – female infant	107↓ (nakon terapije/after the treatment 496N)	10,8↑ (nakon terapije/after the treatment 4.1N)	63↑ (nakon terapije/after the treatment normalized after the treatment)			u prvome tromjesečju trudnoće nije jela meso, maće ne pije mlijeko i ne jede mliječne proizvode during the first trimester of pregnancy did not eat meat, else poor intake of milk and dairy products	5. mj. isključivo na prsima, zatim prsa i nadohrana, sada jede svu hranu 5 months exclusively breastfed, now eats all kinds of food	297N	Pozitivan – normalnog ponašanja, suhe kože, blaže hipotrofična i hipotonična, živulula je Positive – normal behaviour, dry skin, mildly hypotrophic and hypotonic, became vivid

Nastavak tablice 1. / Table 1 (cont.)

Dob početka simptoma/ dob pri postavljanju diagnoze Age at the onset of symptoms/ age at the time of diagnosis	Klinička slika prije početka liječenja Presentation before the treatment	Vitamin B ₁₂ u krvi (145–637 pmol/l)* Serum vitamin B ₁₂ concentration (145–637 pmol/l)*	Ukupni homocistein u krvi (<8.3–10.7 μmol/l) Total serum homocysteine concentration (<8.3–10.7 μmol/l)	Metilmalonska kiselina u urinu (mmol/mol kreatinina) 0–4 mj. (<5) >4 mj. (0) Urine methyl- malonic acid concentration (mmol/mol creatinin) 0–4 mo. (<5) >4 mo. (0)	Srednji volumen eritrocita Mean erythrocyte corpuscular volume (Ovisno o dobi /Age dependent: Pri rođenju /At birth – 100–125 fL; 2 tj./w. – 88–110 fL; 2 mj. /mo. – 84–98 fL; 6 mj./mo. – 73–84 fL; 1 g./a. – 70–82,1 fL; 2–6 g./a. – 72–87 fL; 6–12 g./a. – 76–90 fL; 12–18 g./a. – 77–94 fL)	Metionin u krvi (15–45 μmol/l) Serum methionine concentration (15–45 μmol/l)	Prehrana majke Maternal nutrition	Prehrana djeteta do postavljanja diagnoze Child's nutrition before diagnosis	Vitamin B ₁₂ u krvi majke (145–637 pmol/L)*** Maternal serum vitamin B ₁₂ concentration (145–637 pmol/l)***	Odgovor na terapiju Response to treatment
Bolesnik 6 – muško dojenče Patient 6 – male infant	blaža hipotoniija, distonični sindrom, UZ mozga (atrofične promjene) /mild hypotonia, dystonic syndrome, brain atrophy on ultrasound	158↓	7,36N	blaže pojačano izlučivanje (nakon terapije u normalizaciji) mildly increased excretion (normalized after the treatment)	uređan normal	13↓	slabo jede meso poor meat intake	isključivo na prsima exclusively breastfed	249	Pozitivan – postupno napreduje, oporavio se, u dobi od 15 mjeseci MRI mozga uređan Positive – gradual failure to thrive recovered, brain MRI normal at age of 15 months
Bolesnik 7 – žensko dojenče Patient 7 – male infant	konvulzije, hiperkineza, povišen tonus muskulature, plazi jezik, spontane motorike, živahni refleksi /seizures, hyperkinesia, increased muscle tone, protruded tongue, abundant spontaneous motor activity, enhanced reflexes	132↓ (nakon terapije/ after the treatment 356N)	15,6↑ (nakon terapije/ after the treatment 5,1N)	uređan nalaz normal finding	81,6N (nakon terapije /after the treatment 79,0N)		jede meso i mliječne proizvode eats meat and dairy products	isključivo na prsima exclusively breastfed	ref. vr./ref. (208–963) 243	Pozitivan – dobar općeg stanja, bez viška pokreta, teže otvara šake, pojačan tonus mišića, slabije odize glavicu, ali postupno napreduje Positive – overall good condition, no excessive movements, incomplete fist opening, increased muscle tone, but improving gradually, weaker head control
Bolesnik 8 – žensko dojenče Patient 8 – female infant	konvulzije, nenapredovanje na tjelesnoj težini seizures, failure to thrive	122↓ (nakon terapije/ after the treatment 240N)	32,4↑ (nakon terapije /after the treatment 9,2N)	uređan nalaz normal finding	80,3N		jede meso i mliječne proizvode eats meat and dairy products	isključivo na prsima exclusively breastfed		Pozitivan – urednog statusa i dobrog općeg stanja, nije više imala konvulzije Positive – normal physical finding, overall good condition, no more seizures
Bolesnik 9 – žensko dojenče Patient 9 – female infant	teže guta uz nagon na povraćanje, uspavana, generalizirano hipotonična, zaostaje u psihomotornom razvoju swallowing difficulties, lethargy, generalized hypotonia, psychomotor development delay	76,3↓ (nakon terapije/ after the treatment 1476↑)	113,3↑ (nakon terapije/ after the treatment 12,9↑)	izrazito pojačano izlučivanje (nakon terapije uređan nalaz) extremely increased excretion (normalized after the treatment)	106↑ (nakon terapije /after the treatment 81N)		slabo jede meso i mliječne proizvode poor intake of meat and dairy products	isključivo na prsima exclusively breastfed	136,6↓	Pozitivan – uređan psihomotorni razvoj, potpuno urednog statusa Positive – normal psychomotor development, physically completely normal

Brojevi u zagradama prvog retka predstavljaju jedinice i raspone normalnih vrijednosti u stručnoj literaturi. N – normalna vrijednost, ↑ – povišena vrijednost, ↓ – snižena vrijednost.

Numbers in brackets in the first row present units and ranges of normal values as written in professional literature. N – normal value, ↑ – high value, ↓ – low value.

* Za B12 dan je raspon normalnih vrijednosti koji je prihvaćen u većini naših laboratorija; u literaturi se navodi da vrijednosti ispod 125 pmol/L znače sigurnu, a između 125 i 250 pmol/L vjerojatno manjak kobalamina
/Referent ranges for vitamin B12 which are accepted in the majority of our laboratories; literature considers values below 125 pmol/L as certain, and between 125 and 250 pmol/L as possible cobalamin deficiency.

** U ovog je djeteta kobalamin mjeran nakon što je ono jedno vrijeme tijekom bolničke obrade jelo normalnu hranu. Sve govori u prilog tomu da je ta vrijednost bila značajno niža kada je dijete primljeno u bolnicu.
/In this child cobalamin was measured following normal nutrition during a hospital elaboration. Presumably that value was significantly lower by the time the child was admitted into the hospital.

*** Majkama je koncentracija vitamina B12 izmjerena nakon što su se simptomi u djeteta već povukli.

/In mothers cobalamin concentration was measured after resolution of symptoms in child.

katkad previdimo povišene koncentracije. Vjerojatno je i tolerancija prema određenom manjem nedostatku kobalamina u neke dojenčadi za koji se računa da će spontano nestati uz normalnu prehranu dojenčeta razlog da se prihvatljivim drži izlučivanje metilmalonske kiseline u urinu u dobi do 4 mjeseca do 5 mmol/mol kreatinina. Nakon te dobi metilmalonska kiselina u urinu smije biti prisutna tek u tragu. Svako odstupanje od toga razlog je za brižljivu, specifičnu i što skoriju dijagnostičku obradu. U spomenutome se metaboličkom laboratoriju analizom organskih kiselina indiciranom iz različitih razloga nerijetko u urinu dojenčadi nađe blago povišeno izlučivanje metilmalonske kiseline. Iako pošiljatelj uzorka bude obaviješten da je moguće da se radi i o manjku kobalamina, ne sjećamo se povratne informacije da je obrada krenula u tom smislu i što je donijela, što također sugerira da se problemu manjka kobalamina ne pristupa dovoljno temeljito.

Ako prihvatimo sve navedene pokazatelje koji upozoravaju da je u nas nutritivni manjak kobalamina problem koji postoji i koji se zanemaruje sa štetnim posljedicama za zdravlje nerođene i rođene djece, nedvojbeno bi trebalo oblikovati preporuke za njegovo suzbijanje. One bi očito trebale biti dane za nekoliko razina odnosno razdoblja provođenja. Preventivne mjere obuhvaćale bi zdravu prehranu žena generativne dobi kako bi trudnice prije začeća imale poželjne količine vitamina B₁₂, koje održavaju koncentracije kobalamina u krvi na više od 221 pmol/L. To bi najjednostavnije bilo postići s dovoljno namirnica životinjskog podrijetla, ponajprije mesa i mlijeka. Druga mjera bila bi provjera koncentracije kobalamina u krvi kao jedna od mjera priprema za trudnoću i način da se prepozna manjak kobalamina i u onih žena koje unose dovoljno kobalamina, ali imaju problem resorpcije. Još bi pouzdanije za procjenu količine kobalamina u tijelu bilo mjerenje holotranskobalamina, no široka dostupnost te pretrage u nas zasad ne izgleda realna. Preporuke bi obuhvaćale spomenutu zdravu prehranu tijekom cijele trudnoće i parenteralno davanje kobalamina onim trudnicama u kojih preporučena prehrana iz različitih razloga ne može biti provedena (alergije na mlijeko, učestalo intenzivno povraćanje itd.). Jedna od sve raširenijih metoda rane detekcije manjka kobalamina nakon rođenja je tzv. prošireni novorođenački skrining koji se zadnjih desetak godina sve više primjenjuje u razvijenom svijetu radi ranog otkrivanja brojnih nasljednih metaboličkih bolesti metodom tandemске spektrometrije masa. U okviru takvog skrininga s namjerom ranog prepoznavanja propionske i metilmalonske kiseline mjeri se i propionilkarnitin, metabolit koji bude povišen i kod manjka kobalamina u djeteta kao posljedica majčina nedostatka vitamina B₁₂. U nas su u tijeku pripreme za takvo proširenje novorođenačkog skrininga. Za razdoblje nakon toga preporuke za otkrivanje manjka kobalamina uključivale bi mjerenje bar kobalamina, MCV-a i homocisteina u svakog djeteta koje ima nejasne simptome koji se mogu pripisati nedostatku kobalamina, a nemaju drugo objašnjenje. Sretna je okolnost da je uz mjerenje kobalamina i mjerenje ukupnog homocisteina u nas dostupnije u sve većem broju zdravstvenih ustanova. U iole nejasnim slučajevima treba izmjeriti i metilmalonsku kiselinu, za što je potrebno uzorak uputiti u Metabolički laboratorij Kliničkoga bolničkog centra u Zagrebu, a konzultacija sa specijaliziranim centrom za metaboličke bolesti uvijek je dobrodošla.

Iako prirodni poremećaji apsorpcije, transporta i unutarstaničnog metabolizma kobalamina nisu ni izbliza tako česti kao stečeni manjak, njihovo značenje nipošto nije maleno. S obzirom na to da se radi o skupini od bar desetak

bolesti, njihova zajednička incidencija nije zanemariva. Tu tvrdnju ilustrira i opis naših triju bolesnika sa samo jednim od tih poremećaja (poremećaj cblA odnosno cblA/cblB). Klinički tijek tih bolesnika zorno pokazuje koliko je važno da svatko tko liječi djecu bude svjestan postojanja ove skupine bolesti i na vrijeme poduzme prikladne dijagnostičke i terapijske postupke. Dok se poremećaji apsorpcije i transporta kobalamina, pa donekle i unutarstanični poremećaji koji zahvaćaju samo sintezu metilkobalamina, obično očituju kroničnim tijekom u kojem ipak ima vremena za nešto dulja diferencijalnodijagnostička razmišljanja, poremećaji koji zahvaćaju sintezu adenoilkobalamina, posebno njezine zadnje stepenice (cblA i cblB) manifestiraju se najčešće akutnim, za život opasnim metaboličkim krizama praćenim metaboličkom acidozom zbog nakupljanja velikih količina metilmalonske kiseline. Naša bolesnica pod brojem 1 već je u dobi od 7 dana bila u dubokom soporu, a drugih dvoje je u slično teško stanje došlo samo 2 do 3 dana nakon prvih simptoma krize. Njihove priče pokazuju kako razlozi za pogoršanje mogu biti kataboličko stanje neposredno nakon rođenja, povraćanje kao reakcija na novu hranu ili naizgled bezazlena interkurentna infekcija – sve podražaji kakve dječica bez prirodnih metaboličkih poremećaja lako prevladaju. U takvim situacijama treba se prisjetiti »abecede« nasljednih metaboličkih bolesti, pa u ugroženog bolesnika čiji se simptomi ne mogu valjano objasniti stečenim uzrocima posumnjati na nasljedni metabolički poremećaj i hitno poduzeti odgovarajuće mjere – prekid unosa hrane (time i bje-lančevina koje ovi bolesnici ne mogu sasvim razgraditi), zaustaviti katabolizam izdašnim parenteralnim unosom glukoze s elektrolitima te uz ostale simptomatske mjere svakako dati »koktel« kofaktora koji mogu pokrenuti enzim-ske reakcije koje ne funkcioniraju. Tom »koktelu« kojemu se dodaje karnitin obično pripadaju vitamini B₁, B₂, H (biotin) i, u ovom slučaju spasonosni, B₁₂. Daju se u visokim, tzv. farmakološkim dozama, a za bolesnike kao što su ovdje opisani kaže se još da boluju od vitaminskih ovisnosti. Iz prikazanog je jasno da propušteno ili zakasnjelo davanje ovih vitamina može bolesnika stajati života ili biti uzrok trajnih posljedica za zdravlje i da bi ih svaka bolnica morala imati na raspolaganju za hitne bolesnike kao što su ovi. Kad je već riječ o kobalaminu, šteta je što je Hrvatskoj na raspolaganju samo cijanokobalamin umjesto učinkovitijeg hidroksokobalamina, kako zbog opisanih bolesnika koji redovito parenteralno moraju primati kobalamin tako i zbog onih koje ćemo tek u nekim sličnim krizama otkriti. Iako bi terapijski postupak za sve bolesnike u ovakvim situacijama trebao biti sličan, valja ipak naglasiti da je hitna analiza organskih kiselina u svih troje bolesnika omogućila postavljanje točne dijagnoze metilmalonske acidurije i nastavak ciljanog liječenja u roku od 24 sata nakon dolaska u Referentni centar u Kliničkome bolničkom centru u Zagrebu. To pokazuje koliko je važno da u ovakvim zgodbama specifične pretrage postaju hitne i budu 24 sata na raspolaganju.

Zaključno se može reći da manjak vitamina B₁₂ sa svojim vrlo širokim spektrom kliničkih manifestacija i zapravo visokom pojavnošću neosporno mora biti predmet interesa svakog tko se bavi djecom počevši već prije trenutka njihova začeća. Jednostavno liječenje i moguće teške i trajne posljedice razlog su da i zajednica učini sve što može kako bismo smanjili štetan učinak manjka kobalamina za život i zdravlje djece. Promicanje pravilne prehrane, organizirana skrb o ženama prije trudnoće i trudnicama, proširenje programa novorođenačkog skrininga, dobra i široka raspoloživost specifičnih pretraga i kobalamina (po mogućnosti u obliku hidroksokobalamina), odabir realnih referentnih ra-

spona u laboratorijskim nalazima i trajna edukacija zdravstvenog osoblja u prepoznavanju i liječenju brojnih poremećaja koji rezultiraju manjkom aktivnih oblika kobalamina mjere su na kojima bi trebalo ustrajati. Vjerujemo da će napretku u tom smislu i ovaj članak biti doprinos.

Zahvala

Zahvaljujemo dr. Brianu Fowleru, *Universitäts Kinderhospital Basel*, na mjerenjima enzimске aktivnosti u prikazanih bolesnicima s poremećajem unutarstaničnog metabolizma kobalamina.

Ovaj rad poduprlo je Ministarstvo znanosti, obrazovanja i športa Republike Hrvatske u okviru projekta 0108-1081870-1885.

LITERATURA

- Herrmann W, Obeid R. Causes and Early Diagnosis of Vitamin B₁₂ Deficiency. *Dtsch Arztebl Int* 2008;105:680–5.
- Grattan-Smith PJ, Wilcken B, Procopis PG, Wise GA. The neurological syndrome of infantile cobalamin deficiency: developmental regression and involuntary movements. *Mov Disord* 1997;12:39–46.
- Graham SM, Arvela OM, Wise GA. Long-term neurologic consequences of nutritional vitamin B₁₂ deficiency in infants. *J Pediatr* 1992;121:710–4.
- von Schenck U, Bender-Götze C, Koletzko B. Persistence of neurological damage induced by dietary vitamin B-12 deficiency in infancy. *Arch Dis Child* 1997;77:137–9.
- Louwman MW, van Dusseldorp M, van de Vijver FJ i sur. Signs of impaired cognitive function in adolescents with marginal cobalamin status. *Am J Clin Nutr* 2000;72:762–9.
- Quadros EV. Advances in the Understanding of Cobalamin Assimilation and Metabolism. *Br J Haematol* 2010;148:195–204.
- Coelho D, Suormala T, Stucki M i sur. Gene identification for the cblD defect of vitamin B₁₂ metabolism. *N Engl J Med* 2008;358:1454–64.
- Allen LH. How common is vitamin B-12 deficiency? *Am J Clin Nutr* 2009;89:693–6.
- Dali-Youcef N, Andres E. An update on cobalamin deficiency in adults. *Q J Med* 2009;102:17–28.
- Wolters M, Ströhle A, Hahn A. Age-associated changes in the metabolism of vitamin B(12) and folic acid: prevalence, aetiopathogenesis and pathophysiological consequences. *Z Geront Geriatr* 2004;37:109–35.
- Lowenstein L, Lalonde M, Deschenes EB, Shapiro L. Vitamin B12 in pregnancy and the puerperium. *Am J Clin Nutr* 1960;8:265–75.
- Björke-Monsen AL i sur. Common metabolic profile in infants indicating impaired cobalamin status responds to cobalamin supplementation. *Pediatrics* 2008;122:83–91.
- Molloy AM i sur. Maternal vitamin B12 status and risk of neural tube defects in a population with high neural tube defect prevalence and no folic Acid fortification. *Pediatrics* 2009;123:917–23.
- Kirke PN, Molloy AM, Daly SE, Burke H, Weir DG, Scott JM. Maternal plasma folate and vitamin B12 are independent risk factors for neural tube defects. *Q J Med* 1993;86:703–8.
- Suarez L, Hendricks K, Felkner M, Gunter E. Maternal serum B₁₂ levels and risk for neural tube defects in a Texas-Mexico border population. *Ann Epidemiol* 2003;13:81–8.
- Groenen PM, van Rooij JA, Peer PG, Gooskens RH, Zielhuis GA, Steegers-Theunissen RP. Marginal maternal vitamin B12 status increases the risk of offspring with spina bifida. *Am J Obstet Gynecol* 2004;191:11–7.
- Ronnenberg AG, Goldman MB, Chen D i sur. Preconception homocysteine in Chinese women. *Am J Clin Nutr* 2002;76:1385–91.
- Lindblad B, Zaman S, Malik A i sur. Folate, vitamin B12 and homocysteine levels in South Asian women with growth-retarded fetuses. *Acta Obstet Gynecol Scand* 2005;84:1055–61.
- Muthayya S, Kurpad AV, Duggan CP i sur. Low maternal vitamin B12 status is associated with intrauterine growth retardation in urban South Indians. *Eur J Clin Nutr* 2006;60:791–801.
- Allen LH. Vitamin B12 metabolism and status during pregnancy, lactation and infancy. *Adv Exp Med Biol* 1994;352:173–86.
- Rosenblatt DS, Whitehead VM. Cobalamin and folate deficiency: acquired and hereditary disorders in children. *Semin Hematol* 1999;36:19–34.
- Ueland PM, Björke-Monsen AL. Total homocysteine is making its way into pediatric laboratory diagnostics. *Eur J Clin Invest* 2001;31:928–30.
- Campbell CD, Ganesh J, Ficicioglu T. Two newborns with nutritional vitamin B12 deficiency: Challenges in newborn screening for vitamin B12 deficiency. *Haematologica* 2005;90:119–21.
- Von Schenck U, Bender-Götze C, Koletzko B. Persistence of neurological damage induced by dietary Vitamin B-12 deficiency in infancy. *Arch Dis Child* 1997;77:137–9.
- Johnston J, Bollekens J, Allen RH, Berliner N. Structure of the cDNA encoding transcobalamin I, a neutrophil granule protein. *J Biol Chem* 1989;264:15754–7.
- Whitehead VM. Acquired and inherited disorders of cobalamin and folate in children. *Br J Haematol* 2006;134:125–36.
- Yang YM, Ducos R, Rosenberg AJ i sur. Cobalamin malabsorption in three siblings due to an abnormal intrinsic factor that is markedly susceptible to acid and proteolysis. *J Clin Invest* 1985;76(6):2057–65.
- Katz M, Mehlman CS, Allen RH. Isolation and characterization of an abnormal human intrinsic factor. *J Clin Invest* 1974;53(5):1274–83.
- Rothenberg SP, Quadros EV, Straus EW, Kapelner S. An abnormal intrinsic factor (IF) molecule: A new cause of »pernicious anemia« (PA). *Blood* 1984;103:1515–1517.
- Chanarin I. *The Megaloblastic Anaemias*, 3. izd. London: Blackwell Scientific Publications; 1990.
- <http://emedicine.medscape.com/article/1152670-overview>
- Kristiansen M, Kozyraki R, Jacobsen C, Nexø E, Verroust PJ, Moestrup SK. Molecular dissection of the intrinsic factor – vitamin B₁₂ receptor, cubilin, discloses regions important for membrane association and ligand binding. *J Biol Chem* 1999;274:20540–4.
- He Q, Madsen M, Kilkenney A i sur. Amnionless function is required for cubilin brush-border expression and intrinsic factor – cobalamin (vitamin B₁₂) absorption in vivo. *Blood* 2005;106:1447–53.
- Birn H, Willnow TE, Nielsen R i sur. Megalin is essential for renal proximal tubule reabsorption and accumulation of transcobalamin – B(12). *Am J Physiol – Ren Physiol* 2002;282:408–16.
- Ahuja R, Yammani R, Bauer JA, Kalra S, Seetharam S, Seetharam B. Interactions of cubilin with megalin and the product of the amnionless gene (AMN): effect on its stability. *Biochem J* 2008;410:301–8.
- Orlando RA, Exner M, Czekay RP i sur. Identification of the second cluster ligand-binding repeats in megalin as a site for receptor-ligand interactions. *Proc Natl Acad Sci USA* 1997;94:2368–73.
- Moestrup SK, Birn H, Fischer PB i sur. Megalin-mediated endocytosis of transcobalamin-vitamin-B12 complexes suggests a role of the receptor in vitamin-B12 homeostasis. *Proc Natl Acad Sci USA* 1996;93:8612–7.
- Christensen EI, Gliemann J, Moestrup SK. Renal tubule gp330 is a calcium binding receptor for endocytic uptake of protein. *J Histochem Cytochem* 1992;40:1481–90.
- Birn H, Verroust PJ, Nexø E i sur. Characterization of an epithelial approximately 470-kDa protein that facilitates endocytosis of intrinsic factor-vitamin B12 and binds receptor-associated protein. *J Biol Chem* 1997;272:26497–504.
- Christensen EI, Birn H. Megalin and cubilin: synergistic endocytic receptor sin renal proximal tubule. *Am J Physiol Renal Physiol* 2001;280:62–73.
- Madhavan S i sur. Imerslund-Gräsbeck syndrome: association with diabetes mellitus. *Indian Pediatrics* 2009;46:251–3.
- Najman E, Brausil B. Megaloblastische Anämie mit Relapsen ohne Achylia gastrica im Kindesalter. *Annales paediatrici* 1952;178(1):47–59.
- Adkins Y, Lonnerdal B. Mechanisms of vitamin B(12) absorption in breast-fed infants. *J Pediatr Gastroenterol Nutr* 2002;35:192–8.
- Quadros EV, Rothenberg SP, Pan YC, Stein S. Purification and molecular characterization of human transcobalamin II. *Am J Physiol* 1989;256:296–303.
- Frisbie SM, Chance MR. Human cobalophilin: the structure of bound methylcobalamin and a functional role in protecting methylcobalamin from photolysis. *Biochemistry* 1993;32(50):13886–92.
- Rosenblatt DS, Fowler B. Disorders of Cobalamin and Folate Transport and Metabolism. U: Fernandes J, Saudubray JM, van den Berghe G, Walter JH, ur. *Inborn Metabolic Diseases*, 4. izd. Heidelberg: Springer; 2006, str. 341–51.
- Yammani RR, Seetharam S, Dahms NM, Seetharam B. Transcobalamin II receptor interacts with megalin in the renal apical brush border membrane. *J Membr Biol* 2003;193:57–66.
- Coelho D, Suormala T, Stucki M i sur. Gene identification for the CblD defect of vitamin B12 metabolism. *N Engl J Med* 2008;358(14):1454–64.
- Banerjee R. The Ying-Yang of cobalamin biochemistry. *Chem Biol* 1997;4:175–186.
- Barić I, Fumić K, Glenn B i sur. S-adenosylhomocysteine hydrolase deficiency in a human: a genetic disorder of methionine metabolism. *Proc Natl Acad Sci USA* 2004;101:4234–9.
- Galić S. Značenje polimorfizma C677T gena za 5,10-metilentetrahidrofolat reduktazu u patogenezi poremećaja razvoja neuralne cijevi u populaciji Hrvatske (magistarski rad). Zagreb: Medicinski fakultet Sveučilišta u Zagrebu; 2005, str. 146.
- Rasmussen SA, Fernhoff PM, Scanlon KS. Vitamin B₁₂ deficiency in children and adolescents. *J Pediatr* 2001;138:10–17.

53. *Institute of Medicine*. Dietary reference intakes for thiamin, riboflavin, niacin, vitamin B₆, folate, vitamin B₁₂, pantothenic acid, biotin, and choline. Washington: Nat Acad Press 2000;50–95.
54. *Habicht JP*. Expert consultation on the optimal duration of exclusive breastfeeding: the process, recommendations, and challenges for the future. *Adv Exp Med Biol* 2004;554:79–87.
55. *Kontic-Vucinic O, Sulovic N, Radunovic N*. Micronutrients in women's reproductive health, part I: vitamins. *Int J Fertil Womens Med* 2006; 51:106–115.
56. *Honzik T, Adamovicova M, Smolka V, Magner M, Hruba E, Zeman J*. Clinical presentation and metabolic consequences in 40 breastfed infants with nutritional vitamin B(12) deficiency – What have we learned? *Eur J Pediatr Neurol* 2010; in print.
57. *Lövblad K, Ramelli G, Remonda L, Nirkko AC, Ozdoba C, Schroth G*. Retardation of myelination due to dietary vitamin B₁₂ deficiency: cranial MRI findings. *Pediatric Radiol* 1997;27:155–158.
58. *Snow CF*. Laboratory diagnosis of vitamin B12 and folate deficiency: a guide for the primary care physician. *Arch Intern Med* 1999;159:1289–98.
59. *Zittoun J, Zittoun R*. Modern clinical testing strategies in cobalamin and folate deficiency. *Semin Hematol* 1999;36:35–46.
60. *Carmel R*. Current concepts in cobalamin deficiency. *Annu Rev Med* 2000;51:357–75.
61. *Hvas AM, Nexø E*. Diagnosis and treatment of vitamin B12 deficiency. An update. *Haematologica* 2006;91:1506–12.
62. *Monsen AL i sur*. Cobalamin status and its biochemical markers methylmalonic acid and homocysteine in different age groups from 4 days to 19 years. *Clin Chem* 2003;49:2067–75.
63. *Bjorke Monsen AL i sur*. Determinants of cobalamin status in newborns. *Pediatrics* 2001;108:624–30.
64. *Lindenbaum J, Heaton EB, Savage DG i sur*. Neuropsychiatric disorders caused by cobalamin deficiency in the absence of anemia or macrocytosis. *N Engl J Med* 1988;318:1720–1728.
65. *Klee GG*. Cobalamin and folate evaluation: measurement of methylmalonic acid and homocysteine vs vitamin B(12) and folate. *Clin Chem* 2000;46:1277–83.
66. *Andres E, Perrin AE, Kraemer JP i sur*. Anemia caused by vitamin B12 deficiency in subjects aged over 75 years: new hypotheses. A study of 20 cases. *Rev Med Interne* 2000;21:946–54.
67. *Markle HV*. Cobalamin. *Crit Rev Clin Lab Sci* 1996;33:247–356.
68. *Stabler SP, Lindenbaum J, Savage DG, Allen RH*. Elevation of serum cystathionine levels in patients with cobalamin and folate deficiency. *Blood* 1993;81:3404–3413.
69. *Vilaseca MA, Moyano D, Ferrer I, Artuch R*. Total Homocysteine in Pediatric Patients. *Clin Chem* 1997;43:690–2.
70. *Delvin EE, Rozen R, Merouani A, Genest J, Lambert M*. Influence of methylenetetrahydrofolate reductase genotype, age, vitamin B-12, and folate status on plasma homocysteine in children. *Am J Clin Nutr* 2000;72:1469–1473.
71. *Reddy MN*. Reference ranges for total homocysteine in children. *Clin Chim Acta* 1997;262:153–155.
72. *Ueland PM, Refsum H, Stabler SP, Malinow MR, Andersson A, Allen RH*. Total homocysteine in plasma or serum: methods and clinical applications. *Clin Chem* 1993;39:1764–1779.
73. *Arceci RJ, Hann IM, Smith OP*. *Pediatric Hematology*, 3. izd. Baltimore: Maryland: Blackwell Publishing; 2006, str. 793.

VERTEBROBAZILARNA INSUFICIJENCIJA I OPSTRUKCIJSKA APNEJA TIJEKOM SPAVANJA

VERTEBROBASILAR INSUFFICIENCY AND OBSTRUCTIVE SLEEP APNEA

VJEKOSLAV GRGIĆ*

Deskriptori: Opstruktivska apneja tijekom spavanja – etiologija; Vertebrobazilarna insuficijencija – komplikacije; Medula oblongata – patofiziologija; Anoksija – patofiziologija

Sažetak. Cilj je ovoga članka upozoriti na međusobnu povezanost vertebrobazilarne insuficijencije (VBI) i opstruktivske apneje tijekom spavanja (engl. obstructive sleep apnea; OSA) što do sada nije dovoljno primijećeno. Naime, u opsežnoj literaturi o poremećajima disanja tijekom spavanja VBI se navodi samo kao jedan od mogućih uzroka središnje i miješane apneje tijekom spavanja. Međutim, prema našim kliničkim zapažanjima, VBI bi moglo biti jedan od najvažnijih čimbenika u etiopatogenezi OSE. Rezultati nedavnog istraživanja, koji potvrđuju uzročno-posljedičnu vezu između VBI i OSE, idu u prilog našoj hipotezi. Visoka prevalencija i patogeneza OSE u bolesnika s VBI-jem mogu se objasniti hipoksijom produžene moždine tijekom spavanja (spavanje+položajni VBI→hipoksija produžene moždine→hipoksija respiracijskog centra koji regulira funkciju disanja+hipoksija motornih jezgara IX, X, i XII. kranijalnog živca čiji neuroni reguliraju tonus mišića gornjega dišnog puta (IX, X) i jezika (XII)→OSA). Razvoj OSE u određenih bolesnika s VBI-jem vjerojatno je u uskoj uzajamnoj vezi sa stupnjem hipoksije produžene moždine tijekom spavanja (umjereni VBI→OSA; teški VBI→središnja ili miješana apneja tijekom spavanja). S obzirom na činjenicu da VBI vaskularne i/ili kompresivne etiologije može biti primaran uzrok OSE, doplersonografski pregled VB slijeva (VBS) s položajnim funkcionalnim testovima trebalo bi uključiti u dijagnostički algoritam za OSU. Budući da funkcionalni i organski poremećaji vratne kralježnice mogu uzrokovati cirkulacijske smetnje u VBS-u ili pogoršavati oslabljenu cirkulaciju, osobito tijekom spavanja u određenim položajima glave i vrata, detaljan pregled vratne kralježnice koji uključuje fizijatrijski pregled, manualni funkcionalni pregled i radiološki pregled, trebao bi postati dio rutinskog pregleda u bolesnika sa suspektnom ili potvrđenom OSOM. Odgovarajućom terapijom vaskularnih poremećaja (primjerice, ugradnja stenta u vertebralnu arteriju) može se poboljšati ili normalizirati cirkulacija u VBS-u, a odgovarajućom terapijom poremećaja vratne kralježnice (primjerice, manualna terapija, fizikalna terapija, kineziterapija, operacija i dr.) može se smanjiti ili ukloniti kompresivni učinak poremećaja vratne kralježnice na cirkulaciju.

* Privatna liječnička ordinacija (Vjekoslav Grgić, dr. med.)

Adresa za dopisivanje: Dr. V. Grgić, Bosanska 10, 10000 Zagreb, e-mail: vjekoslav.grgic@zg.t-com.hr

Primljeno 21. rujna 2009., prihvaćeno 27. veljače 2010.