

Totalna endoproteza kuka kod luksacijskog prijeloma vrata femura u mlađe osobe: prikaz slučaja

Požgain, Zrinka; Kocur, Josip; Lovrić, Ivan; Šmit, Petra; Davidović, Milijana

Source / Izvornik: **Medica Jadertina, 2016, 46, 59 - 64**

Journal article, Published version

Rad u časopisu, Objavljena verzija rada (izdavačev PDF)

Permanent link / Trajna poveznica: <https://um.nsk.hr/um:nbn:hr:239:584788>

Rights / Prava: [In copyright](#)/[Zaštićeno autorskim pravom](#).

Download date / Datum preuzimanja: **2024-12-26**



Repository / Repozitorij:

[Repository UHC Osijek - Repository University Hospital Centre Osijek](#)

Totalna endoproteza kuka kod luksacijskog prijeloma vrata femura u mlade osobe: prikaz slučaja

Total hip endoprothesis in femoral neck dislocation fracture in a young person: Case study

Zrinka Požgain, Josip Kocur, Ivan Lovrić, Petra Šmit, Milijana Davidović*

Sažetak

Prijelomi kuka najučestaliji su među starijom populacijom kao posljedica pada u razini, dok je u osoba mlađe životne dobi ovaj tip prijeloma rijedak s incidencijom manjom od 10%, a u najvećem broju slučajeva uzrokovan je traumom visokog intenziteta.

Povezuju se s velikim rizikom razvoja avaskularne nekroze glave femura, nesraštanjem, te značajnim skraćanjem ekstremiteta. Prikazujemo slučaj 20-godišnjeg pacijenta s prijelomom proksimalnog dijela femura, te pregled recentne literature o principima i smjernicama operativnog liječenja prijeloma kuka u mlađih osoba.

Ključne riječi: fraktura femura, unutarnja fiksacija prijeloma, zglob kuka, koštani vijci

Summary

The majority of hip fractures occur in elderly patients and are considered extremely rare in young patients. They are caused by high energy trauma in most of the cases and the incidence is less than 10%.

They are associated with avascular necrosis of the femoral head, malunion and significant limb shortening. We report a case of a 20-year-old patient with a hip fracture and a review of the recent literature considering the guidelines for operative treatment of hip fractures in young patients.

Key words: femoral fracture, fracture fixation internal, hip joint, bone screw

Med Jad 2016;46(1-2):59-64

Uvod

Prijelomi kuka najučestaliji su među starijom populacijom, kao posljedica smanjene mineralizacije kostura, a mehanizam nastanka najčešće su jednostavni padovi. Stopa mortaliteta kreće se između 20-30%, te predstavlja veliki javnozdravstveni problem.

Unutar mlađe dobne populacije ovi prijelomi su izuzetno rijetki s incidencijom manjom od 10%. Pregledom literature ne nalazi se veliki broj studija o prijelomima kuka unutar populacije mlađe od 40 godina.¹

U najvećem broju slučajeva prouzročeni su traumom visokog intenziteta, a povezuju se i s

velikim rizikom razvoja avaskularne nekroze glave femura, nesraštanjem, te značajnim skraćanjem ekstremiteta.²

Prijelome proksimalnog femura dijelimo na prijelome glave i vrata femura, pertrohanterne, intertrohanterne, te subtrohanterne prijelome. Klasifikacija je jednaka kao i kod prijeloma kuka u starijih, a najpoznatije su podjele po Pauwelsu i Gardenu za vrat femura, te Pipkinova podjela za prijelom glave femura. Liječenje je u mlađoj populaciji u velikoj većini slučajeva operativno, ukoliko ne postoji apsolutna kontraindikacija s obzirom da su prijelomi glave i vrata femura uvijek intraartikularni, što može dovesti do oštećenja cirkulacije za proksimalni dio

* **KBC Osijek, Klinika za kirurgiju** (Zrinka Požgain, dr. med., Josip Kocur, dr. med., prof. dr. sc. Ivan Lovrić, dr. med., Petra Šmit, dr. med.); **OŽB Vukovar i bolnica hrvatskih veterana, Odjel za kirurgiju** (Milijana Danilović, dr. med.)

Adresa za dopisivanje / *Correspondence address:* Zrinka Požgain, dr. med., KBC Osijek, Klinika za kirurgiju, Josipa Huttlera 4, 31000 Osijek; E-mail: zrinkapozgain@outlook.com; Tel. +385989341714

Primljeno / *Received* 2015-07-30; Ispravljeno / *Revised* 2015-11-04; Prihvaćeno / *Accepted* 2015-11-30.

glave bedrene kosti, te, posljedično tomu, razvoja avaskularne nekroze glave bedrene kosti. Kod mlađih osoba najčešće dolazi do lateralnog prijeloma vrata femura i to do tangencijalnog prijeloma.^{3,4}

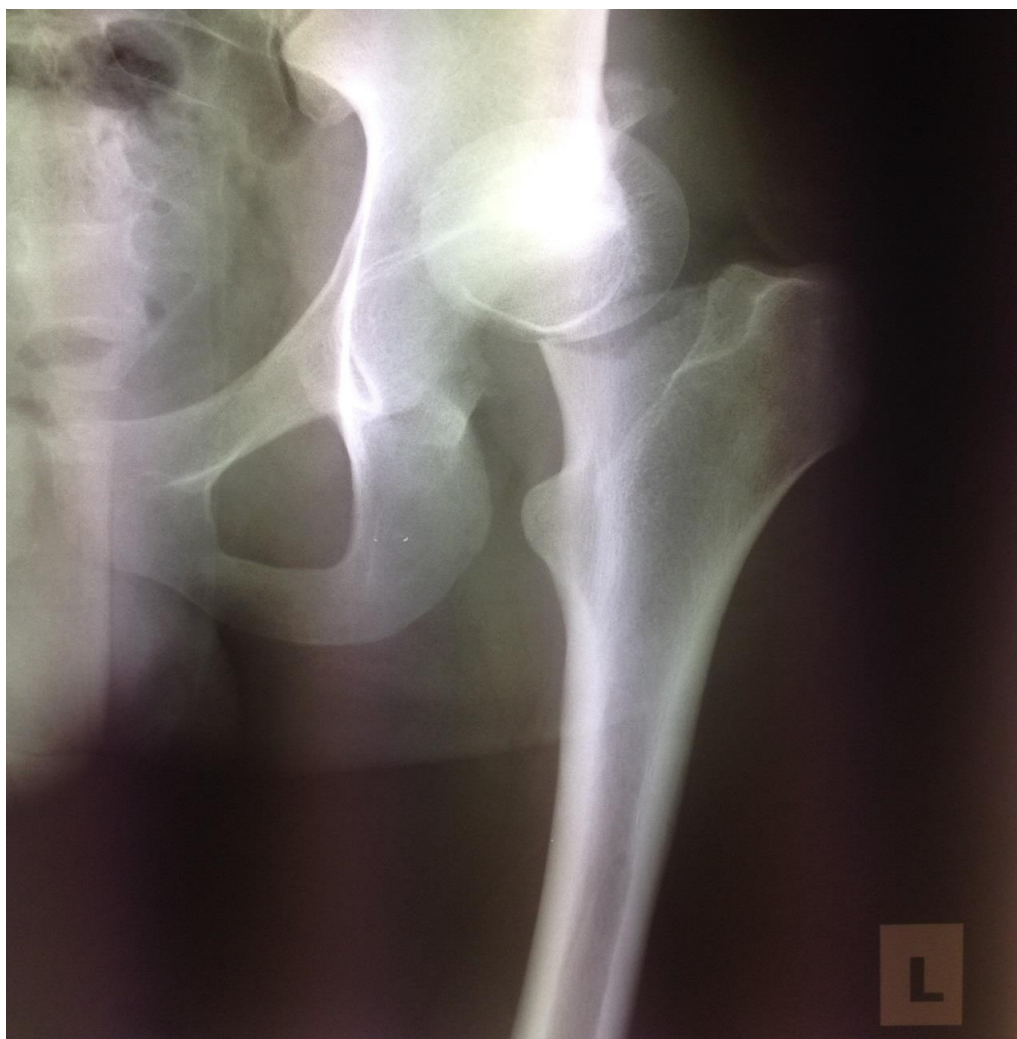
U istraživanju koje su proveli Chien-Fu Lin i ostali, utvrđeno je da se u populaciji između 20 i 40 godina u 57,2% slučajeva radilo o prijelomu vrata femura, u 42,8% slučajeva o trohanternim prijelomima. U 76% slučajeva radilo se o muškim pacijentima. Kod 96,5% ozlijeđenih učinjena je unutarnja fiksacija, a kod 3,5% njih hemiartroplastika. Preživljenje se kretalo iznad 95,3%, a najčešći uzroci smrti bili su ciroza jetre i trauma visokog intenziteta energije. Prema rezultatima drugih istraživanja, prijelomi kuka među mlađom populacijom imali su zadovoljavajući ishod u 76% slučajeva, dok su kirurške komplikacije postojale u 23% pacijenata s trohanternim prijelomima, te u 31% pacijenata s prijelomom vrata femura. Komplikacije uključuju plućnu emboliju, sepsu, akutni infarkt miokarda,

cerebrovaskularni inzult, akutno zatajenje bubrega, te pneumoniju. U posebnu skupinu komplikacija svrstane su prijeoperativne, intraoperativne i postoperativne komplikacije, kao što su infekcija rane, migracija alenteze, avaskularna nekroza glave femura, slaba sanacija prijeloma, te refraktura.¹

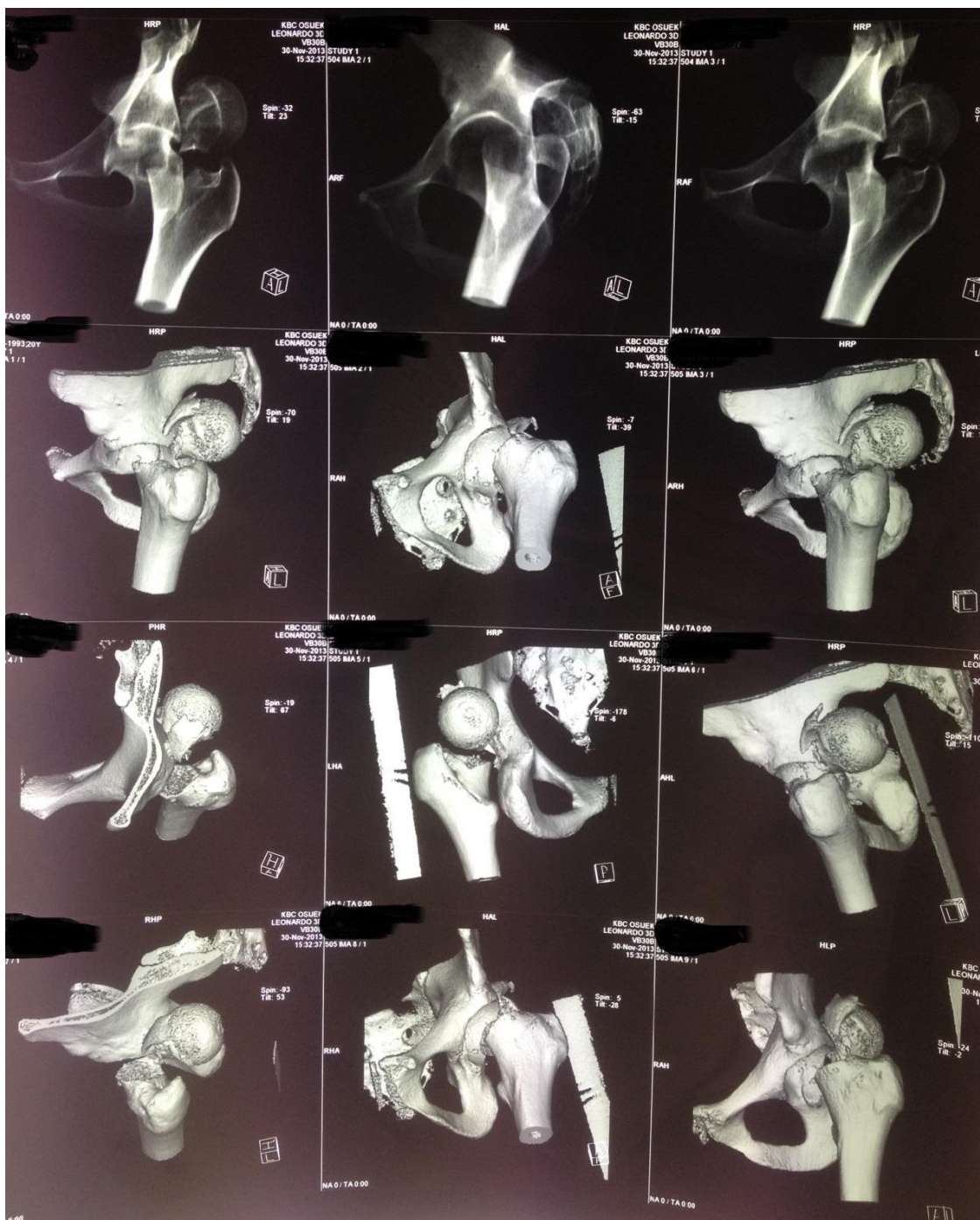Prikaz slučaja

Prikazujemo muškog pacijenta u dobi od 20 godina s prijelomom proksimalnog dijela bedrene kosti, te potresom mozga, stradalog u prometnoj nesreći, kao vozača osobnog automobila pri sudaru s drugim osobnim vozilom.

Pacijent je naredni dan premješten iz druge ustanove, nakon incijalne hitne radiološke i laboratorijske obrade. Primljen je na Odjel traumatologije KBC Osijek kroz hitnu traumatološku ambulantu nakon ponovnog kliničkog pregleda, te radiološke obrade lijevoga kuka (Slika 1), lijevoga koljena i pluća.



Slika 1. RTG snimka lijevoga kuka po prijemu u AP projekciji
Figure 1 X-ray image of left hip fracture in AP projection



Slika 2. CT lijevoga kuka s 3D rekonstrukcijom u sklopu prijeoperativne obrade – fraktura lijevoga acetabuluma s kranijalnom dislokacijom frakturnog ulomka, prijelom vrata femura, te rotacija i dislokacija glave femura iz acetabuluma, uz nekoliko manjih slobodnih fragmenata unutar istog
 Figure 2 Left hip CT with 3D reconstruction within pre-operative processing – left acetabulum fracture with cranial dislocation of fractured fragment, femoral neck fracture and dislocation of femoral head from acetabulum with several smaller free fragments within it

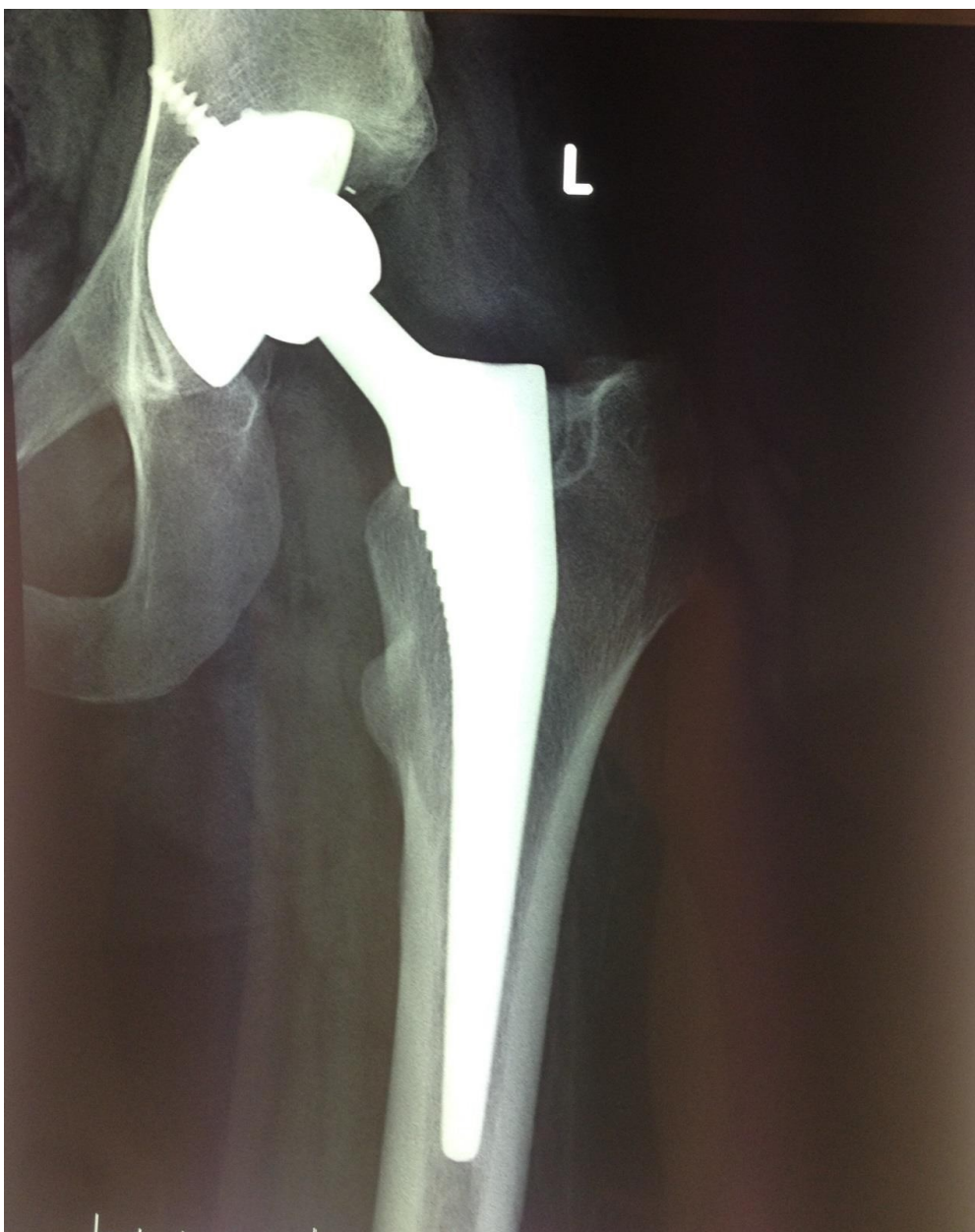
Postavljena je imobilizacija vratne kralježnice mekim ovratnikom, te antirotacijska longeta, a po prijemu ordinirana analgetska, antikoagulantna i gastro-protektivna terapija. U sklopu daljnje obrade, učinjen je CT lijevoga kuka s 3D rekonstrukcijom, gdje je verificirana fraktura lijevog acetabuluma

s kranijalnom dislokacijom frakturnoga ulomka, prijelom vrata femura, te rotacija i dislokacija glave femura iz acetabuluma, uz nekoliko manjih slobodnih fragmenata unutar istog (Slika 2). Nakon prijeoperativne obrade, pristupilo se operativnom zahvatu ugradnje totalne endoproteze (TEP) lijevoga

kuka u općoj endotrahealnoj anesteziji, u položaju na desnom boku.

Nakon standardne pripreme, pranja i pokrivanja operacijskoga polja, korišten je lateralni pristup na zglob kuka. Nakon incizije, te ekscizije zglobne čahure, evakuirana je veća količina hematoma, te je prikazana fraktura vrata s luksacijom glave femura, te marginalnom frakturom acetabuluma. Nakon odstranjenja luksirane glave femura i slobodnih fragmenata unutar acetabuluma, učinjena je osteotomija vrata na tipičnom mjestu, te se pristupilo pripremi acetabuluma za ugradnju acetabularne komponente endoproteze i kao konačna se postavila

veličina promjera 54 mm, koja se potom i fiksirala s dva vijka. Nakon pripreme femoralnog kanala, plasirana je femoralna komponenta endoproteze, veličine 12, sa srednjom glavom promjera 36 mm. Učinjenom repozicijom dobio se adekvatan funkcijski status, te stabilnost operiranoga kuka. Nakon obilnog završnog ispiranja, te hemostaze, plasirana su dva sukcijska drena, te se rana rekonstruirala po slojevima. Postoperativno su učinjene kontrolne rtg snimke lijevoga kuka (Slika 3) koje su pokazale adekvatan položaj plasirane endoproteze, laboratorijska obrada, te su ordinirani antibiotici.



Slika 3. Postoperativna RTG slika lijevoga kuka s ugrađenom totalnom endoprotezom u AP projekciji
Figure 3 Post-operative X-ray of the left hip with fitted total endoprotesis in AP projection

Treći postoperativni dan izvađeni su drenovi, te se započelo s fizikalnom terapijom. Tijekom boravka na odjelu rana je redovito previjana, praćeni su laboratorijski parametri, provedena je titracija antikoagulantne terapije, uz kontrolu transfuziologa, te je pacijent preveden na oralnu antikoagulantnu terapiju, a konzilijarno je obavljen pregled fizijatra, te se pacijent dva tjedna nakon prijama, u dobrom općem stanju otpustio na kućnu njegu. Tijekom redovnih kontrola učinjene su kontrolne rtg snimke, a pacijent je nakon provedene fizikalne terapije vratio prijašnji opseg kretanja operiranoga kuka, te se u potpunosti oporavio.

Rasprava

Konzervativno liječenje prijeloma kuka u mlađoj populaciji ima jako ograničenu ulogu i može se primijeniti samo na izuzetno rizičnim pacijentima kod kojih operativni rizik premašuje sve dobrobiti, te se operativno zbrinjavanje preporučuje i kod prijeloma bez pomaka. Prema jednoj prospektivnoj studiji, kod 5% pacijenata mlađih dobnih skupina s prijelomom vrata bedrene kosti Garden I-II došlo je do sekundarnog pomaka, a kod 87% njih došlo je do sanacije mjesta prijeloma.

Tri su cilja kod operativnog zbrinjavanja prijeloma kuka u mlađoj populaciji: ostvariti razinu funkcije prije ozlijede, postići anatomsku repoziciju da bi se očuvala krvna opskrba i spriječila osteonekroza, te postići stabilnu fiksaciju i zaraštanje prijeloma.

Unutar mlađe populacije s dobrom kvalitetom kostiju, prioritet je očuvanje anatomije i biomehanike zgloba kuka. Operativno zbrinjavanje predstavlja veliki izazov, jer je zbog velikih fizioloških razlika, kao i razlika u opsegu ozljede, te visokoj incidenciji osteonekroze glave bedrene kosti i nesraštanja, potreban individualan pristup. Stoga su mišljenja o ovoj temi podijeljena, a operativne tehnike kontroverzne. Također su podijeljena mišljenja o tempiranju operacije, kapsulotomiji, te izboru osteosintetskog materijala. Neka istraživanja su pokazala dobrobiti kapsulotomije i evakuacije hematoma za poboljšanje krvne opskrbe s obzirom da hematoma vrši kompresiju i smanjuje krvožilnu opskrbu glave femura.^{5,6}

Podaci iz literature ukazuju da je kod prijeloma proksimalnog femura u mlađoj populaciji potrebno učiniti operativni zahvat i to kanuliranim vijcima ili dinamičkim vijkom (DHS). Kanulirani vijci su se smatrali zlatnim standardom pri operativnom zbrinjavanju ovih zahtjevnih fraktura, no novije studije preispituju te zaključke i pokušavaju doći do novih smjernica. Za frakture bez pomaka procijenjeno je da su najbolje rješenje multipli kanulirani vijci, dok

je za frakture s pomakom jednak rezultat zabilježen kod korištenja DHS-a.^{2,7}

Prema rezultatima randomiziranih kliničkih istraživanja, te provedenih meta-analiza zbrinjavanja prijeloma proksimalnog dijela femura u mlađih osoba, artroplastika i unutarnja fiksacija pokazale su jednaki funkcionalni ishod u višegodišnjem praćenju ispitanika. U skupini bolesnika operiranih metodama unutrašnje fiksacije, unatoč manjem perioperativnom i postoperativnom gubitku krvi, a zbog nesraštanja, te avaskularne nekroze, znatno veći je bio broj slučajeva kod kojih je bila potrebna reoperacija (40% u odnosu na 11% u skupini s endoprotezom kuka).⁵ Unatoč napretku i razvoju novih materijala, dugoročno gledano, potencijalno najvažnije komplikacije endoproteze i čimbenici zbog kojih je potrebna reoperacija su aseptično razlabavljenje i zamor proteze, a napose veliki problem predstavlja u mlađih i aktivnih osoba, s obzirom na veće očekivano trajanje života.^{5,7}

Pregledom postojeće literature možemo zaključiti da ne postoji nedvojbena stav koji bi bilo koju od navedenih metoda postavio kao zlatni standard operativnog zbrinjavanja proksimalnog femura u mlađih osoba.

Kod prikazanog pacijenta radilo se o luksacijskoj frakturi vrata femura s frakturom acetabuluma Garden IV, te se postavila totalna endoproteza kuka, a na kontrolama prije tri godine zabilježeni su odlični rezultati. Postignuta je razina funkcije ekstremiteta koji je imao prije ozlijede, bez postoperativnih komplikacija, te možemo zaključiti da kod luksacijskih fraktura, totalna artroplastika ima svoju primjenu i među mlađom populacijom.

Literatura

1. Lin JC, Wu CC, Lo C et al. Mortality and complications of hip fracture in young adults: a nationwide population-based cohort study. *BMC Musculoskelet Disord.* 2014;15:362.
2. Slobogean GP, Sprague SA, Scott T, McKee M, Bhandari M. Management of young femoral neck fractures: is there a consensus? *Injury.* 2014;46: 435-40.
3. Chen Z, Lin B, Ding Z et al. Treatment of Pipkin type I fracture of femoral head associated with posterior dislocation of the hip. *Zhongguo Xue Fu Chong Jian Wai Ke Za Zhi.* 2011;25:521-5.
4. Muller ME, Allgower M, Schneider R, Willenegger H. Udžbenik osteosinteze AO metoda. Drugo prerađeno i prošireno izdanje. Zagreb: Jugoslovenska medicinska naklada, 1977.
5. Waters PM, Millis MB. Hip and pelvic injuries in the young athlete. *Clin Sports Med.* 1988;7:513-26.

6. Handoll HH, Parker MJ. Conservative versus operative treatment for hip fractures in adults. Cochrane Database Syst Rev. 2006;CD001708.
7. Parker MJ, Gurusamy K. Internal fixation versus arthroplasty for intracapsular proximal femoral fractures in adults. Cochrane Database Syst Rev. 2006;CD001708.